Stanford University Library
FEB
15
1904

Ueber die

Stichverletzungen des Diaphragma von der Thoraxhöhle aus,

insbesondere

ihre Kasuistik.

Inaugural-Dissertation

der

Medicinischen Fakultät der Universität Basel

zur Erlangung der Doktorwürde

vorgelegt von

ALEXANDER SHUKOW.

Ueber die

Stichverletzungen des Diaphragma von der Thoraxhöhle aus,

insbesondere

ihre Kasuistik.

Inaugural-Dissertation

der

Medicinischen Fakultät der Universität Basel

zur Erlangung der Doktorwürde

vorgelegt von

ALEXANDER SHUKOW.

Der Hauptzweck der vorliegenden Arbeit soll darin bestehen, die Kasuistik der Stichverletzungen des Diaphragma von der Thoraxhöhle aus darzustellen.

Zu gleicher Zeit beabsichtige ich einige wichtige Punkte dieser Verletzungen, namentlich die Symptomatologie und Therapie derselben zu berühren, da beide mit dem Character der Kasuistik eng verbunden sind. Für die Betrachtung der Stichverletzungen des Diaphragma hat, wie aus der weiteren Auseinandersetzung ersichtlich wird, die Topographie des Diaphragma eine sehr grosse Bedeutung. Deshalb wollen wir uns, bevor wir die Kasuistik selbst anführen, mit der Topographie des Diaphragma beschäftigen, besonders mit dessen Verhalten zu den Thoraxwandungen. Wir wollen uns an die Angaben der bekannten Autoren halten, indem wir nur dasjenige anführen werden, was in enger Beziehung zu unserem Thema steht.

Das Diaphragma ist am ganzen Umfange der unteren Thoraxapertur befestigt und entspringt mit seiner Portio sternalis vom unteren hinteren Umfange des Processus xyphoideus. Hier in dem engen Raume zwischen dem Knorpel der 7. Rippe und dem Processus xyphoideus sterni auf der Aponeurosis des M. transversus abdominis, treffen 3 Muskeln zusammen: die obersten Bündel des M. transversus abdominis, die untersten des M. triangularis sterni und die vordersten Fasern des Zwerchfelles. Die Portio costalis ist von der Portio sternalis beiderseits durch einen gut mit Bindegewebe ausgefüllten Schlitz getrennt, sie entspringt von den sämtlichen die Thoraxapertur begrenzenden Rippen, d. h. von der 7.—12. Rippe, in einer Anzahl von Zacken, deren vordere bis gegen die 9. Rippe hin mit den Ansätzen des M. transversus abdominis alterniren. Andererseits lässt sich die Portio costalis von der Portio vertebralis

durch die dreiseitige nach oben gegen das Centrum tendineum (speculum Helmontii) zugespitzte Lücke abgrenzen (Merkel). Die Portio vertebralis wird jederseits von je 2 Zacken (Pfeilern), einer medialen und einer lateralen zusammengesetzt. Die mediale Zacke entspringt sehnig rechterseits vom 2. und 3. Lendenwirbelkörper, manchmal auch vom 4., sowie von den betreffenden Zwischenbandscheiben. Linkerseits entspringt die mediale Portion vom Körper des 2. Lendenwirbels. Sie reicht in den meisten Fällen bis auf den 3. Lendenwirbel, aber nicht bis auf den 4. herab, so dass sie um die Höhe eines Wirbels kürzer ist, als diejenige der rechten Körperhälfte (Jössel). Die lateralen Zacken entspringen beiderseits mit einigen Bündeln vom Körper des 1. Lendenwirbels und vom Ligamentum arcuatum Halleri, das der Ursprung des M. psoas vom Körper des 1. Lendenwirbels bis zum Ende des Processus transversus des 2. Lendenwirbels überbrückt. Die Portio vertebralis s. lumbalis ist am dicksten im Vergleich mit den übrigen muskulösen Partieen des Zwerchfells, die als Ansatz desselben dienen. Projicirt man lineär den oben beschriebenen Ansatz des Zwerchfelles auf die äussere Brustwand vom Processus xyphoideus bis zur Wirbelsäule, so kann man sehen, dass die untere Thoraxgrenze am lebenden Menschen vollständig mit der knöchernen Grenze zusammenfällt und die Thoraxhöhle im weitesten Sinne folgende Grenzen hat: in der Linea parasternalis die 7. Rippe, bezw. den 6. Intercostalraum, in der Linea mammillaris die 9. Rippe, bezw. den 8. Intercostalraum, in der Linea axillaris media die 11. Rippe, bezw. den 10. Intercostalraum und in der Linea scapularis die 12. Rippe, bezw. den 11. Intercostalraum. Also verläuft die projicirte Linie des Ansatzes des Diaphragma viel niedriger, als die der Lungen in der ruhigen Lage.

Zur Bearbeitung der Frage über Stichverletzungen des Zwerchfelles von der Thoraxhöhle aus, benütze ich aus der ganzen Kasuistik der Zwerchfellstichverletzungen nur solche Fälle, in welchen das stechende Werkzeug in die Brusthöhle oberhalb der von uns bestimmten Grenze hineindrang.

Ausserdem will ich versuchen, die Verhältnisse des ganzen Zwerchfelles zu der Thoraxwand kurz zu beschreiben.

In Expirationsstellung der Leichen verhält sich das Zwerchfell nach seinem Ursprunge keineswegs gleichmässig gegen die Rumpfwand. Hinten steigen die Muskelfasern am steilsten auf und

lösen sich dort erst etwa vom 9. Brustwirbel an von der Wirbelsäule ab, welcher sie bis dahin anlagen. Nur im weiteren Verlaufe biegen sie nach innen um, um sich mit dem Centrum tendineum zu vereinigen. Vorn ist die Sache anders: dort löst sich der Zwerchfellmuskel sehr bald nach seinem Ursprunge vom Skelet los und wendet sich nach einwärts. Zu beiden Seiten bleibt die Muskulatur ähnlich wie hinten eine längere Strecke über 2, selbst 3 Intercostalräume hin der Brustwand angelegt, um erst dann nach dem Centrum tendineum abzubiegen (Merkel). Nach Henke's Angaben liegt der wandständige Theil des Zwerchfelles bei vollständiger Expiration in der Axillarlinie eine Handbreite oberhalb der Ansatzstelle desselben.

Während Luscka den Stand der Zwerchfellkuppe rechterseits in einer horizontalen Ebene, welche hart über den Sternalrand des Knorpels der 4. Rippe hinwegzieht, angiebt, sind die Angaben der anderen Autoren verschieden, indem nach diesen die rechte Zwerchfellkuppe in der horizontalen Ebene des 4. Intercostalraumes steht. Es wurden unter Leitung von Jössel die Messungen von Sick an 34 Leichen ausgeführt. In den von Sick untersuchten Fällen war der Stand der rechten Zwerchfellkuppe 3 mal in der Höhe des unteren Randes des Sternalansatzes der 4. Rippe, 10 mal in der Höhe des oberen Randes des Ansatzes der 5. Rippe, 7 mal in der Höhe des unteren Randes des 5. Rippenansatzes, 9 mal in der Höhe des Sternalansatzes der 6. Rippe, 5 mal in der Höhe des Ansatzes der 7. Rippe. Im Allgemeinen aber glaubt Sick, dass der Stand der rechten Zwerchfellkuppe meist dem Sternalansatz des 5. Rippenknorpels entspricht*).

Linkerseits liegt der höchste Punkt des Zwerchfellgipfels um einen Rippenknorpel tiefer.

Die Methode der Feststellung des Standes der rechten Zwerchfellkuppe nach den Rippen oder den Intercostalräumen hat keine absolute Bedeutung. Eine viel präcisere Methode haben wir, wie Mehnert («Über topographische Altersveränderungen des Athmungsapparates») mit Recht bemerkt, in der Feststellung des Diaphragmastandes nach den Wirbeln. Mehnert analysirte Präparate verschiedenen Alters und hat folgendes festgestellt:

---

*) «Untersuchungen über den Verlauf der Pleurablätter etc.» Sick. «Archiv für Anatomie und Physiologie». Anat. Abth. 1885. S. 324—343.

Durschnittstellung des Zwerchfelles in der Medianebene
beim Foetus Gebiet des 7. Brustwirbels
» Neonatus » » 8. »
» Postfoetal » » 9. »

Letzteres dient als Mass für Erwachsene.

Mehnert spricht eine sehr treffende Meinung aus über die Altersveränderungen des Diaphragmastandes. Er erklärt die Senkung des Diaphragma mit dem Alter als eine Folge der Senkung des ganzen Rippensystems, wie es aus den folgenden Schemata ersichtlieh ist:

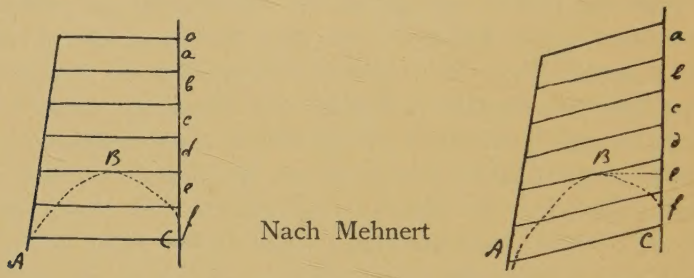

Nach Mehnert

Indem wir mit Mehnert einverstanden sind, dass die Methode der Feststellung des Diaphragmastandes nach der Wirbelsäule eine rationellere ist, müssen wir doch anerkennen, dass es kaum möglich wäre, diese Methode in der Klinik anzuwenden. Das Zählen der Wirbel ist nur auf einem Medianschnitte der Leiche möglich. Mehnert selbst giebt es zu. Für einen Klinicisten ist es wichtig, über das Verhalten des Diaphragma zu den Intercostalräumen orientirt und der relativen Höhe der Zwerchfellkuppe bewusst zu sein. Eine grössere Bedeutung dagegen haben einige Veränderungen der Standhöhe des Diaphragma in verschiedenen patologischen Zuständen. So bekanntlich nimmt das Zwerchfell relativ hohe Stellung an bei bleichsüchtigen Personen, in den Fällen von Asciten, von Meteorismus, von grossen Tumoren der Bauchorgane (Ovarium, Hepar). Ferner ist es von grosser Wichtigkeit, sich über den Füllungsgrad des Magens des betreffenden Patienten zu erkundigen, da der gefüllte Magen zweifellos das Diaphragma emporhebt, indem er seine Excursionen beschränkt und in ausserordentlichen Fällen sogar Athemnot

verursacht. Dagegen nimmt das Zwerchfell relativ niedrige Stellung an bei solchen patologischen Zuständen der Brustorgane, wie das Lungenemphysem, besonders das sogen. substantielles universelles Emphysem, die Pleuritis exsudativa u. desgl.

Solche sind kurz gefasst die topographischen Verhältnisse des Diaphragma in seiner Expirations-, bezw. Ruhestellung.

Was die Veränderungen derselben bei den Bewegungen des Diaphragma anbetrifft, so möchten wir darauf aufmerksam machen, dass das Diaphragma bei seiner Contraction, namentlich an den muskulösen Partieen sich abflacht und an seinen Rändern, mit denen es in der Ruhe der Thoraxwand anliegt, sich von ihr abhebt.

Es sind keine genaueren Bestimmungen des Senkungsgrades des Diaphragma bei verschiedenen Graden der Inspiration vorgenommen worden. Bestimmungen solcher Art können nur bei den zufälligen Eröffnungen der Thoraxhöhle am lebenden Menschen oder mittelst der Radiographie ausgeführt werden.

Jedenfalls können wir in Bezug auf unsere Aufgabe mit Fr. Merkel bemerken, dass ein Stich, welcher im Zustande der Expiration noch das Zwerchfell verletzen wird, während der Inspiration sehr wohl so fallen könnte, dass er oberhalb desselben hinginge. Ferner giebt M. Kaufmann («Deutsche Klinik» 1865) an, dass bei penetrirenden Brustwunden das Diaphragma in dem Augenblicke, wo das verletzende Werkzeug die Brustwand durchdringt, wegen des Collapses der Lungen höher in die Brusthöhle sich erhebt, als in gewöhnlichen Verhältnissen, wodurch die Entstehung der Verletzung begünstigt wird. Andererseits darf man nicht die Contraction des Diaphragma ausser Acht lassen, welche seitens der Pleura bei Verletzungen derselben reflectorisch hervorgerufen wird; auf diese Weise kann die Hebung des Diaphragma völligst durch reflectorische Factoren compensirt werden. Derselbe Verfasser erwähnt, dass das Diaphragma im Augenblicke der Verletzung sich contrahirt.

Angesichts solcher Unbestimmtheit der Dynamik des Diaphragma unter den normalen und patologischen Verhältnissen genügt es uns, die maximale Entfernung der Diaphragmakuppen von den Thoraxwandungen zu bestimmen. Hier sind nur approximative Erwägungen möglich, deren Ausgangspunkt die Angaben über die

Diametergrössen des mittleren Theils des Thorax dienen können. Mehnert giebt solche Daten an.

Anzahl der Untersuchten. Geschlecht.	Alter im Mittel.	Diameter costo-wertebralis.	Diameter costalis.
50 Männer	24,64	19,23	26,17
50 Weiber	24,8	18,5	24,8

Indem wir annehmen, dass die entsprechende Kuppe des Diaphragma höchstens in der Entfernung von $^1/_2$ Diameter von der Thoraxwand liegt, bekommen wir durchschnittlich, dass dieselbe von der vorderen und hinteren Thoraxwand 9 cm, von den seitlichen Thoraxwänden 12—13 cm entfernt ist. Dies ist die breiteste Stelle des Sinus phrenico-costalis; nach abwärts zu werden diese Zahlen immer kleiner, bis sie an der Ansatzstelle des Diaphragma an die untere Thoraxapertur bei der Expirationsstellung desselben gleich Null werden. Bei der Inspiration verkleinert sich der Sinus phrenico-costalis wesentlich in die Tiefe an seinem ganzen Umfange.

Wenn also das stechende Werkzeug auf der Höhe der Zwerchfellkuppe in die Tiefe von 12—13 cm in der horizontalen Richtung hineindringt, so wird das Diaphragma in seinen oberen Partien verletzt, falls das Werkzeug von der Seite eindrang. Wenn es aber von vorn oder von hinten in die Thoraxhöhle hineingedrungen ist, so genügt schon ein 9 cm langer Stichcanal, um eine Verletzung des Diaphragma zu verursachen. Je näher der unteren Thoraxgrenze das Werkzeug eindringt, desto sicherer ist die Verletzung des Diaphragma.

Auch die Richtung des Werkzeuges, d. h. seine Lage zu der horizontalen, erscheint natürlich als ein wichtiges Moment für Entstehung und Diagnostik der Stichwunde des Diaphragma in jedem gegebenen Falle. Nach Riedinger ist die Richtung des Werkzeuges in der Mehrzahl der Fälle nicht horizontal, sondern gesenkt und zwar von oben nach unten und innen, seltener von unten nach oben und innen. Das wird aus dem Vorgang bei der Verwundung ersichtlich: der Angreifer vollbringt die That, indem er die Hand gewöhnlich in der Richtung nach oben und nach der Seite erhebt und so den Stich ausführt.

Indem wir das Vorhergehende resümiren, können wir folgendes sagen: Bei der klinischen Untersuchung einer Stichwunde der Brust in Bezug auf eine etwaige Diaphragmaverletzung kommen folgende Thatsachen in Betracht:

1) Die Entfernung der äusseren Thoraxwunde von der unteren Thoraxgrenze, d. h. ihre Höhe über der letzteren.

2) Die Lage der Wunde im Verhältniss zu den verticalen Brustlinien (Parasternalis, Mammillaris u. a.).

3) Die Tiefe des Stichcanals.

4) Die Richtung des Stichcanals.

Ausser der statischen und dynamischen Topographie des Diaphragma selbst sind auch die topographischen Verhältnisse der subdiaphragmalen Organe untereinander von grosser Wichtigkeit, wie auch die Art, in der sich die letzteren auf die Oberfläche des Diaphragma in ihren gegenseitigen Beziehungen projiciren, damit man mit gewisser Wahrscheinlichkeit die Verletzungen dieser Organe zu constatieren und die entsprechenden Massregeln zu treffen im Stande sei. Wir gehen nicht in die Einzelheiten der Topographie der Bauchorgane ein und bemerken nur, dass die ganze rechte Hälfte des Diaphragma und der mediale Theil der linken Hälfte desselben von unten mit der Leber bedeckt ist. Die linke Hälfte ist in ihren hinteren Partieen von der Milz, in dem grösseren Theil dieser Fläche aber von der Curvature major ventriculi eingenommen. Diese Erwägungen über die Lage des Diaphragma und der subdiaphragmalen Organe sollen mittelst der klinischen Beobachtungen ergänzt und corrigiert werden. Auf diese Weisse können die klinischen Studien über die Stichverletzungen des Zwerchfelles von der Toraxhöhle aus u. a. zur genaueren Feststellung der topographischen Lage der genannten Organe beim lebenden Menschen beitragen.

Mit diesen theoretischen Erwägungen schliessen wir den anatomischen Theil dieser Arbeit ab und gehen unmittelbar zur Beschreibung unserer drei Fälle über, um später bei der Auseinandersetznng ihrer Symptomatologie und ihres klinischen Verlaufes zur übrigen Kasuistik überzugehen.

Im Archiv der Basler chirurgischen Klinik fand ich drei Fälle von penetrirenden Verletzungen des Thorax und Diaphragma. Sie stammen aus den drei letzten Jahren.

Es sind:

I. Vanzo Joseph, 40-jähriger Mann, Wirth, aus Tirol. Eintritt den 11. September 1899, 1 Uhr a. m. Vor ca. ½ Stunde bekam der Patient bei Anlass eines Streites einen Messerstich in die Magengegend, verlor aus kleiner Wunde ziemlich viel Blut. Der herbeigeholte Arzt constatirte zunehmende Anämie, Schlechterwerden des Pulses, verordnete sofort Spitaltransport. Kein Erbrechen, keine Leibesschmerzen. Schmerzen nur in der Umgebung der Wunde.

Status praesens: Kräftig, muskulös; entschieden anämisch. Puls ca. 100, schwach, aber nicht aussetzend. Patient im ganzen etwas collabirt, klagt über viel Durst und Schmerzen in der Wundumgebung. Abdomen nicht aufgetrieben, nirgends druckempfindlich, in den abhängigen Partieen keine Dämpfung. Urin enthält dicken, rosarothen Satz. Kein Eiweiss, kein Urobilin nachweislich. Kein Zucker, kein Blutfarbstoff.

Sitz der Erkrankung: linke Seite, Thoraxgegend. Etwas nach einwärts von der Mammillarlinie, auf der Höhe der 6. Rippe, eine 1 cm lange, schräg von oben rechts nach unten links verlaufende, glattrandige, mässig blutende Stichwunde. Aus der Wunde entleert sich nur etwas Blut, aber keine Luft. Umgebung ohne Emphysem. — Herzdämpfung normal. Die linke Thoraxseite giebt bei Percussion bis in die Axillarlinie hinein tympanitischen Schall (weiter hinten nicht untersucht). — Patient liegt mit Vorliebe auf der linken Seite. Keine Dyspnoe. Kein Husten, noch Auswurf.

Diagnose: Stichverletzung der unteren linksseitigen Thoraxpartie. Stichverletzung des Zwerchfelles. Verletzung der Milz? eventuell des Magens? Innere abdominale Blutung.

Behandlung: Sofort nach dem Spitaleintritt Operation (nachts 1 Uhr): Thoracotomie und Laparotomie. Entleerung eines grossen Blutergusses der linken Pleurahöhle durch Rippenresection. Probelaparotomie. Narkose: Aether 250 ccm in 1¼ Stunde.

1) Sondirung der Wunde; man gelangt in der Richtung nach unten und hinten gegen die kleine Curvatur des Magens — anscheinend durch das Zwerchfell hindurch.

2) Laparotomie. Schnitt längs des Rippenbogens, dicht an demselben liegend, ca. 7—8 cm lang, das laterale Ende etwas über

die Mammillarlinie hinausragend. Eröffnung der Bauchhöhle. Kein Blut. Der vorliegende Magen intact. Die durch die Wunde eingeführte Sonde kann dicht am Zwerchfell gefühlt werden, aber einstweilen noch keine Perforation des letzteren erkennen lassen.

3) Débridement der Stichwunde durch etwa 6 cm langen queren Schnitt ungefähr parallel und auf der 6. Rippe; in den Weichtheilen mässige Blutunterlaufung; das Blut sickert in geringen Mengen aus der Tiefe. Freilegung der 6. Rippe.

4) Resection eines etwa 2 cm langen Stückes aus derselben, worauf plötzlich ein mächtiger Blutschwall aus der Tiefe hervorquellt; die Quelle der Blutung wird vergebens gesucht. Weitere Resection von 2 cm aus der 6. Rippe, die so rasch als möglich vorgenommen wird, lässt genügend Raum gewinnen, um mit grosser Mühe der profusen Blutung*) (700—1000 ccm) Herr zu werden durch rasche und ausgiebige Tamponade (etwa 17 grössere Tupfer). Das Blut entstammt der Pleurahöhle, ist venös, ohne Coagula. Nach einiger Zeit werden die Tampons successive sehr vorsichtig aus der Pleurahöhle entfernt, worauf die Blutung vollständig steht.

Lunge, sowie die Kappe des »athmenden« Zwerchfelles frei in der Tiefe der Wunde sichtbar. Weder an der Lungenoberfläche, noch auf dem Zwerchfell kann die Quelle der Blutung gefunden werden. Entsprechend der äusseren Wunde zeigt sich im Zwerchfell eine etwas zerfetzte 1 cm lange nicht blutende Perforationsöffnung; dieselbe wird sofort durch 2 Seidennähte geschlossen. Hierauf Schluss der Laporotomiewunde durch doppelte Etagennaht. Durch ein dünnes Cautschukrohr werden ca. 1000 ccm physiologischer Na Cl-Lösung (Tavel) in die Bauchhöhle hineinbefördert, als Ersatz für subcutane Infusion. Verschluss der Thoracotomiewunde durch 2-fache Etagennaht. Einlegen einer mèche in die Pleurahöhle, an der Hinterfläche des Unterlappens anliegend. Grosser aseptischer Verband. Nachher 2 Campherinjectionen. — Morgens einmal Erbrechen. Patient afebril. Pulsfrequenz 120—130, nicht sehr kräftig, aber regelmässig. Verband durchblutet. — Tagsüber mehrmals Erbrechen. Abends Catheterismus nötig, 1500 ccm dunkeln Urins. — Patient liegt immer auf der rechten Seite.

*) So profus, dass einen Augenblick an eine Herzverletzung gedacht werden musste.

Weitere Beobachtung: 12. September. Besser; Patient sieht weniger anämisch aus. Puls noch immer frequent, ca. 100, aber kräftig und regelmässig. Temperatur abends 37,7° C. Kein Brechen mehr. Zwei spontane Mictionen. Abends wieder Catheterismus nötig. Auf Clysma erfolgt Stuhl.

13. September. Patient viel besser und munterer. Catheterismus nötig.

14. September. Patient munter. Abends ohne Fieber. Puls gegen 100, regelmässig. Keine Schmerzen. Spontane Mictionen. Appetit gering. Leicht hämorrhagische Sputa.

16. September. Subjectiv wohl. Puls noch immer frequent, aber regelmässig und ziemlich kräftig (abends 100). Verbandwechsel. Beide Nahtlinien vollständig trocken und reizlos. Nähte und Mèchen bleiben liegen. Auf ol. Ricini erfolgt Stuhl. Abends erhöhte Temperatur — 37,7° C. Keine Dyspnoe. Leicht hämorrhagische Sputa.

17. September. Etwas Fieber. Subjectiv wohl. Appetit sehr gut. Sputa nicht mehr hämorrhagisch (Temperatur 38,1° C.).

21. September. Andauernd Wohlbefinden. Abends jeweilen leicht erhöhte Temperatur.

22. September. Verbandwechsel. Entfernung sämmtlicher Nähte und beider Mèchen. Diese gelöst, beide blutig und z. Th. schleimig durchtränkt. Keine neuen Mèchen.

26. September. Verbandwechsel. Heilung per primam. Collodiumverband. Subjectiv wohl. Kein Husten. Kein Auswurf. Meist subfebrile Abendstemperaturen.

28. September. Auf Wunsch Entlassung in Privatbehandlung.

Status beim Austritt: Im linken Hypochondrium, etwas unterhalb des Rippenbogens, verläuft eine 13 cm lange, bogenförmige, lineäre Operationsnarbe. An der linken Thoraxhälfte über der 7. Rippe eine ebensolche 16 cm lange Narbe; in ihrer Mitte eine kleine Granulation (Mèche). Ein Stück der 7. Rippe fehlt.

Lungenuntersuchung ergiebt: beiderseits sonorer Schall. Athmen links weicher, als rechts, vesiculär mit hauchendem Expirium. Hinten links von der 5. Rippe abwärts Dämpfung. In den seitlichen Partieen reicht die Dämpfung nicht bis in die Axilla. Athmung rechts vesiculär, links über der Dämpfung zu unterst fast fehlendes Athmen. Darüber Athmung abgeschwächt, unbestimmt. In den obersten

Partieen der Dämpfung hauchendes, fast bronchiales Athmen. In den unteren Partieen beiderseits kleinblasige, feuchte Rasselgeräusche. Stimmfremitus fehlt hinten links unten; darüber bis zum oberen Rand der Dämpfung Abschwächung des Stimmfremitus.

Definitives Resultat: Vortreffliche Heilung. Der Mann wurde später der medicinischen Gesellschaft geheilt vorgestellt.

II. Wagner, Albert. 20-jähriger Landwirth, aus Elsass. Eintritt 23. März 1900. Patient wurde bei Anlass einer Schlägerei mit grossem Messer und mit grosser Gewalt gestochen. Der Schlag traf an die linke hintere Thoraxseite in der Richtung von oben aussen hinten nach unten innen vorn. Ziemlich starker Blutverlust. Der sofort herbeigeholte Arzt constatirte eine Intercostalwunde, aus welcher Mageninhalt, vornehmlich Wein, herausfloss. Sofort Spitaltransport. Die Verletzung geschah kurz nach dem Mittagessen, bei welchem offenbar grosse Libationen stattgefunden hatten (roter Wein).

Status praesens: ordentliches Aussehen, nicht besonders anämisch. Puls etwas beschleunigt, schwach. Bauchdecken etwas gespannt. Abdomen nicht aufgetrieben, in den seitlichen und mittleren Partieen ohne Dämpfung. Das Epigastrium und Hypochondrium etwas druckempfindlich.

Sitz der Erkrankung: linke Thoraxseite. In der hinteren Axillarlinie im 7. Intercostalraum eine dem Verlaufe der Rippen parallele, klaffende, etwa 4 cm lange scharfrandige Schnittwunde. Die Muskulatur etwas prolabirt. Bei Anstrengung der Bauchpresse entleert sich aus der Tiefe neben Blut dünne, röthlichbraune, nach Wein riechende Flüssigkeit. Wenn der Patient aufgefordert wird stark zu pressen, strömt dieselbe im Strahl heraus. Zeitweise entleeren sich auch grünliche, fetzige, schleimige Massen, hier und da auch Bestandtheile von Kraut. Beim Husten entleert sich auch etwas Luft und wenig Blut. Die unteren Thoraxabschnitte hinten gegen die Wirbelsäule zu gedämpft. In der Umgebung der Wunde sonorer Schall. Patient klagt über Schmerzen in der Magengegend.

Diagnose: Stichverletzung des Magens, des Zwerchfelles und der Pleura.

Behandlung: Ca. 3 Stunden nach der Verletzung Operation. Narkose Aether, vorher Morphium 0,01. Débridement der Thoraxwunde nach vorn und hinten bei rechter Seitenlage des Patienten;

mit der Sonde wurde der Verlauf der Stichwunde bestimmt. Dieselbe führt in der Richtung von hinten oben aussen nach vorne unten innen, gegen den Magen. Freilegung der 8. Rippe auf etwa 7—8 cm langen Bezirk. Resection des entsprechenden langen Stückes. Eröffnung der Pleurahöhle. Sofort entleerten sich grosse Mengen flüssigen Mageninhaltes. In den unteren Abschnitten des Pleuraraumes eine starke faustgrosse Ansammlung von coagulirtem Blut. Nach gründlicher Spülung (Na Cl) zeigt sich ein durch die ca. 2-Frankstück-grosse Zwerchfellwunde prolabirter Theil des Magens (faustgross). Auf der Kuppe dieses prolabirten Theiles eine 2 cm lange, klaffende, penetrirende Schnittwunde der Magenwand, aus der sich der erwähnte Mageninhalt entleert. Die Magenwunde wird sofort durch Musculo-Mucosa-Serosa-Naht geschlossen. Die Reposition des Magens gelingt von der Pleurahöhle aus auch nach Erweiterung der Zwerchfellwunde mit dem Finger nicht. Lunge collabirt, ohne Verletzung. Hierauf sofort Laparotomie nach provisorischer Versorgung der Wunde. Eröffnung der Bauchhöhle in der Linea alba vom Processus xiphoideus bis über den Nabel hinab. Hervorziehen des Magens, derselbe zeigt etwa 3 cm unterhalb der genähten Wunde noch eine zweite kleinere, etwa 1 cm lange, penetrirende Stichverletzung. Die Serosa der Umgebung von kleinen Mengen Mageninhaltes besudelt. Diese Oeffnung wird wie die erste sofort geschlossen. Die übrige Bauchhöhle ohne fremden Inhalt. Der Magen und ein Theil des Dünndarmes werden stark heruntergezogen und aus der Wunde gehoben, bis die Zwerchfellwunde frei wird. Dieselbe wird nun bei wieder eingenommener Seitenlage des Patienten von der Thoraxwunde aus unter mässigen Schwierigkeiten (Athembewegungen) mit 6 Seidenknopfnähten geschlossen. Sie befindet sich etwa auf der Mitte der Zwerchfellkuppe. Nun wird unter Herausziehen der übrigen Darmschlingen aus der Laparotomiewunde die Toilette der ganzen Peritonealhöhle mit fortwährender Irrigation von Na Cl mit Mutterrohr vorgenommen. Auch das kleine Becken wird reichlich durchgespült. Reposition der Därme und Schluss der Bauchhöhle durch 3-fache Etagennaht. Verkleinerung der oberen Hälfte der Thoraxwunde durch einige Muskel- und Hautnähte. Grosser Gummidrain in den Thoraxraum; daneben Ibitmèche (Airolmèche) auf die Zwerchfellnaht. Grosser Kissenverband. Die grössere Magenwunde befand sich nicht weit von der Cardia, an der grossen

Curvatur, mehr an der hinteren Fläche. Die kleinere etwas weiter unten.

Weitere Beobachtung: 23. März, Tag der Operation, abends etwas dyspnoisch, leicht cyanotisch. Einmal Erbrechen. Nährklystiere Coffein und Campher. Puls 120, schwach. Temperatur 36° C.

24. März. Etwas besseres Aussehen, immer noch leichte Cyanose. Zunge feucht. Kein Aufstossen. Abgekühlte Milch theelöffelweise. Eisstücke. Coffein. Campherinjection. Temperatur morgens 38,5°, abends 38,4° C.

25. März. Ansteigendes Fieber. Vermehrte Cyanose. Patient im ganzen ziemlich unruhig, dyspnoisch, wälzt sich viel hin und her. Puls 140. Urin spontan, ohne Eiweiss, ohne Zucker. Keine abdominellen Beschwerden etc. Morphium 0,006. Temperatur morgens 39,1°, abends 38,7° C.

26. März. Verbandwechsel. Drain etc. hält sehr gut. Keine Secretion. Wunde kaum belegt, von gutem Aussehen. Rechte Lunge: hinten unten rechts vom Angulus scapulae abwärts Dämpfung. Starkes, lautes Bronchialathmen. Speciell in der Axillarpartie feinblasige Rasseln (Pneumonie). Infus. Digitalis 1,5/200,0. Sehr unruhig, sehr dyspnoisch und cyanotisch. Ringt nach Luft. Extremitäten kühl. Campher und Coffein. Alcohol. Kein Erbrechen. Temperatur morgens 39,3°, abends 39,4° C.

27. März. Unter zunehmender Cyanose Exitus.

Sectionsprotocoll: Bronchopneumonia confluens lobi inferioris et medii dextri; pleuritis adhaesiva vetus dextra; atelectasis fere totius pulmonis sinistrae; pleuritis fibrinosa recens sinistra, resectio costae VIII. sinistrae; Drainage des linken Pleuraraumes.

Laparotomie; 2 genähte Stichverletzungen des Magens, eine solche des Zwerchfelles.

Zwerchfellstand rechts 6. Rippe, links 7. Rippe; auf der linken Zwerchfellkuppe eine 4 cm lange, quer verlaufende Wunde.

Rechte Lunge fühlt sich im oberen Lappen flaumig an, im unteren derb; dieser ist völlig luftleer; Schnitt körnig, graubraunroth, schlaffe Hepatisation. Obere Partieen des Mittellappens lufthaltig, untere nicht. Oberlappen lufthaltig. — Linke Lunge: Pleura mit Fibrin belegt (besonders Gegend der Interlobularspalte). Unterlappen ganz atelectatisch, blaubraunroth, fest. Unterer Theil des Oberlappens atelectatisch; oberer Theil entleert schaumige Flüssigkeit.

Magen: auf der vorderen Wand, dicht unter der Kuppe, eine in verticaler Richtung verlaufende 3 cm lange, vernähte Wunde, 2 cm davon (medial) eine 1—2 cm lange, schräge (von oben aussen nach unten innen), ebenfalls genähte Wunde; Magenwand hier mit dem Peritoneum des Zwerchfelles verklebt; Serosa des Magens an den Wunden etwas sammetartig, rauh, roth; sonst ohne Besonderheiten. Inhalt: gelbe, dünnbreiige Flüssigkeit; Schleimhaut intact, etwas grau (ausgenommen die Wunden).

Aus dem Sectionsprotocoll ist ein Zusammenhang der Pneumonie und der Verletzung nicht zu ersehen. Möglicherweise steht dieselbe ausserhalb jeden Zusammenhanges. Die linke Lunge war, eine leichte fibrinöse Auflagerung ausgenommen, intact.

Bemerkung: Herr Prof. O. Hildebrand betrachtet die Pneumonie, die im Sectionsprotocoll constatirt wurde, als eine Folge der Aethernarkose. Nach der Meinung des Prof. O. Hildebrand ist daher der Gebrauch der Aethernarkose in ähnlichen Fällen durchaus contraindicirt.

III Morchio Vincenso, 21-jähriger Maurer, Italiener. Eintritt den 17. März 1901. Patient wurde heute abends nach 6 Uhr von seinem Hauspatron mit einem ca. 20 cm langen Tischmesser gestochen. Spitaltransport ungefähr ½ 8 Uhr. Patient hat nicht gebrochen.

Status praesens: Patient blass, collabirt. Puls schwach, unregelmässig; Temperatur afebril. Augen meistens geschlossen; giebt prompte Antworten. Lippen ganz blass.

Sitz der Erkrankung: In der linken Axillarlinie im 8. Intercostalraum eine vertical verlaufende, ca. 2 cm lange, klaffende, leicht blutende Wunde. Die Ränder sind scharf geschnitten. Ueber der linken Lunge keine Dämpfung. Das Athmungsgeräusch ist an dieser Stelle vesiculär. Die Athmung ist wie abgeschnitten. Das Epigastrium ist kissenartig vorgetrieben, stark druckempfindlich. Das Abdomen ist hart, nicht aufgetrieben. Bei Lagerung auf die rechte Seite entsteht in den abhängigen Partieen dieser Seite Dämpfung. Operation 8½ h. p/m. Vor der Operation (Dr. Staegler) Puls nicht mehr zu fühlen. Na Cl-Infusion (1000 ccm) intravenös. Aethernarcose (70 ccm). Erweiterung des Einstiches ca. 4 cm weit in der Richtung des 8. Intercostalraumes. In der Pleura ist kein Blut zu

finden. Bei der Athmung Luftaspiration und -Expiration aus der Pleura. Der Sitz der inneren Blutung wurde deshalb im Abdomen gesucht; die Stichrichtung deutet auf eine Milzverletzung. Daher ca. 20 cm langer Schrägschnitt in der Magengegend, unterhalb des Rippenbogens. In der eröffneten Bauchhöhle massenhaft Blut, z. Th. coagulirt, z. Th. flüssig. Entfernung desselben durch Ausschöpfen mit den Händen und Austupfen mit grossen sterilen Compressen. Gleich nach Eröffnung des Abdomens fällt ein starker Geruch nach Cognac auf. Zunächst Aufsuchen der Milz, die vollständig intact gefunden ist. Nun wird der Magen aufgesucht; längs der grossen Curvatur ist derselbe in der cardialen Hälfte blutig suffundirt; es findet sich daselbst parallel der Curvatur eine 2 cm lange, scharfrandige Wunde, aus der eine wässrige, nach Cognac riechende Flüssigkeit ausströmt. Verschluss der Wunde durch Lembert'sche Naht. In der pyloralen Hälfte der Magenwand findet sich an der vorderen Fläche, ebenfalls nahe der grossen Curvatur, eine kleine Verletzung des Magens (ob durchgehend?), die mit einer Lembert'schen Naht geschlossen wird. Es wird nun der Zwerchfellriss aufgesucht; er findet sich in der linken Kuppe ca. 2 cm lang schräg von hinten nach vorne verlaufend. Verschluss durch 5 Knopfnähte. Der Sitz der Quelle für die Blutung wird somit nirgends ganz klar. Das Netz ist zwar mehrfach in seinen oberen Partieen fetzig, enthält einzelne kleinere Gerinnsel und Blutpunkte; ebenso im Panereas einige blutige Gerinnsel. Die Aorta wird gefühlt und pulsiert. Der grösste Verdacht fällt auf die Coronaria ventriculi sinistra längs der grossen Curvatur. Sie wird an mehreren Stellen, wo die Gerinnsel sich finden, gefasst und unterbunden; ferner werden einzelne Blutpunkte im Netz ebenso behandelt. Eine starke Blutung findet nirgends statt. Ein Aufsuchen der hinteren Magenwand wegen eventueller perforativer Verletzung muss wegen des Zustandes des Patienten unterbleiben. Vielleicht ist die zweite kleine Magenwunde als Folge eines flachen Stiches, als Durchstichwunde anzusehen. Toilette der Bauchhöhle. Jodoformmèchen in das Abdomen auf die Magenwunde. Durchgreifende Bauchnähte, darüber 3 Etagennähte von Muskeln und Haut, Mèche unter die oberflächliche Fasciennaht. Verkleinerung des Einstichs. Mèche. Verband.

Weitere Beobachtung: Während der Operation Na Cl-Infusion (500 ccm). Zweimal eine Spritze Campher. Patient wird unruhig.

will das Bett verlassen. Puls fühlbar bis gegen 1 Uhr nachts; gegen 3 Uhr etwas Brechen. In der Nacht zweistündlich 1 Spritze Campher.

18. März. Patient ist pulslos. Temperatur 37,2°. Infusion intravenös (1000 ccm). Patient leidet an starkem Durst (Eisstücke). 3 mal breiiger Stuhl. 300 ccm Urin werden auf einmal spontan gelöst. Patient ist lebhaft, völlig klar; sehr blass, meist pulslos. Kein Brechen. Verband durchnässt. Oberflächlicher Verbandwechsel. Abends Temperatur 37,7°. Puls etwas fühlbar. Infusion intravenös (1000 ccm).

19. März. Patient war nachtüber ruhig. Morgens Puls 120, ziemlich kräftig, afebril. Abdomen nicht aufgetrieben. Magengegend sehr schmerzhaft. Patient hat bis jetzt nichts ausser Eis erhalten (Nachts ein Glas Wasser mit Cognac erhalten, kein Brechen). Abends wird Patient unruhig, verlässt das Bett und reisst den Verband ab. Erneuern des Verbandes. Die Mèchen sind trocken, keine Secretion, Wunde heilt per primam. Abends Puls 140, hie und da aussetzend. Temperatur 37,7°. Morphium 0,01. In der Nacht 2 mal Brechen. Etwas unruhig. Singultus. Magenspülung, darauf Sistiren des letzteren.

20. März. Morgens Puls sehr frequent. Temperatur etwas erhöht. Patient ist sehr stark euphorisch, hat nirgends Schmerzen, befindet sich gut und will zur Messe oder zur Arbeit. Das Abdomen ist nicht aufgetrieben. Sonst ist Patient ruhiger. Patient lässt spontan Wasser. Im Urin findet sich (in einer Probe) eine Spur von Jod (concentrirte Salpetersäure, Chloroform). Da an Jodoformvergiftung gedacht wird, werden die Mèchen entfernt; sie sind alle trocken und leicht zu entfernen. Die Wunden heilen per primam. Nirgends Secretion. Mèchen von steriler Gaze. Kein Brechen mehr. Patient hat 3 mal dünnen Stuhl. Patient erhält Eis und Kaffee löffelweise, Wasser mit Cognac. Abends Puls frequent, 145, aber gut fühlbar.

21. März. Patient sieht etwas dyspnoisch aus. Puls 130. Temperatur 39°. Im Laufe des Morgens bekommt Patient eine livide Gesichtsfarbe. Die Atmung wird rascher. Abdomen völlig weich. Keine Druckempfindlichkeit. Patient bekommt in kleinen Quantitäten zu trinken (im Laufe des Tages ca. 1200 ccm). Alle 1/4 Stunde ein diarrhoischer Stuhl. Patient ist ruhig. Hustet etwas. Abends 6 Uhr Temperatur 40,0°, Puls 148, distinct, regelmässig.

Patient sieht cyanotisch aus. Atmung 48. Lunge beiderseits ohne Besonderheiten. Beiderseits hinten unten Dämpfung und links Bronchialathmen (rechts kann nicht auscultirt werden). Infus. Digitolis 1,5/150. 8 Uhr: Puls wird etwas schwächer, unregelmässig. Isolierung. Patient ist blass, stark dyspnoisch. 9 Uhr: Athmung frequenter, Puls kleiner, aussetzend, flatternd. Patient wieder cyanotisch. 11¼ h. p/m. Exitus.

Sectionsprotocoll: Am Thorax links im IX. Intercostalraum eine nach unten verlaufende, durch die Naht geschlossene 12 cm lange Wunde. Der mittlere Theil ist offen 3 cm lang, 1,3 cm breit, nach unten ungefähr spitz auslaufend, nach oben mit einem stumpfwinkligen Ausschnitt. Diese Stelle ist von der Mammillarlinie 14,5 cm entfernt, von der Tiefe der Axelhöhle 19 cm entfernt. Entfernung von der Beckenschaufel 15 cm.

Nach Entfernen des Sternums ist die linke Lunge, besonders im unteren Theil, eingesunken. Hier Adhäsion der Pleura, sie ist, besonders im unteren Theil, als Haut ausgespannt. Im unteren äusseren Winkel scheint die erwähnte klaffende Hautöffnung durch. Bei Betrachtung des Zwerchfelles von unten sieht man, dass mit der äusseren Wunde auch die vernähte Zwerchfellöffnung correspondiert. Im linken Pleuraraum in grosser Ausdehnung Adhäsionen und Verklebungen durch zundrige, gelbrote Massen und Blut in grosser Menge sichtbar. Die linke Lunge dem Herzbeutel adhärent.

Rechte Lunge frei von Verwachsungen; 200 cm Flüssigkeit. Linke Lunge: nach Entfernen des festhaftenden Gerinnsels von der Oberfläche des Unterlappens erscheint die Pleura etwas rauh, aber ohne Verletzung.

Beim Eröffnen des Abdomens liegen mässig aufgetriebene, rothgraugelb verfärbte Dünndarmschlingen vor. Auf einzelnen Darmschlingen und vorderer Bauchwand Blut, abwischbar in dünnen Schichten. An der vorderen Wand des Abdomens und gegen das kleine Becken zu dunkelrothes, dünnflüssiges Blut. Entsprechend dem inneren Abschnitte der erwähnten unteren grösseren Naht (zweite Operationswunde) liegen der vorderen Bauchwand angeklebt Darm, Quercolon und schmierige, eitrige Massen. Im weiteren Verlauf ist das zusammengelegte zweifingerdicke Netz an der Wunde fest angeklebt. Beim Auseinanderreissen der oberen Verklebungen entleeren

sich in grosser Ausdehnung missfarbene, graugrünliche, übelriechende Massen. Colon transversum überragt dreifingerbreit den Rippenbogen. Nach oben davon wird Netz sichtbar, z. Th. auch weiter nach oben in der vorderen Axillarlinie der eine Tampon. Im Hypochondrium einzelne Verklebungen. Die Serosa der vorliegenden Darmschlingen glänzend. Die Menge des in der Bauchhöhle befindlichen Blutes ist gering. Nach oben von der erwähnten grossen Naht zeigt sich im subcutanen Fett eine mit graugelben Rändern versehene, unregelmässige Höhle, in welcher Eiter ist. Diese Höhle führt in der Richtung auf die obere Wunde im IX. Intercostalraume. Nach Abtrennung der Weichtheile erscheint die klaffende Wunde als $2^1/_2$ cm langer Spalt im Intercostalraum. In der Tiefe ist das Zwerchfell zu sehen. Beim Betasten von innen kann man die Pleura gegen die Thoraxwunde drücken, worauf blutige Flüssigkeit abfliesst. In der Richtung nach innen und oben gelangt man in die Tiefe der Wunde des Zwerchfelles. Nach oben vom Quercolon der Magen sichtbar, auf dessen Vorderfläche ein kleiner rother Flecken mit einem Faden. An der grossen Curvatur stärkere Rötung der Serosa, starke Verklebungen des Netzes. An der kleinen Curvatur des Magens 5 cm von der eben erwähnten Naht entfernt nach oben gebogen, eine zweite Naht innerhalb des Bereiches des Netzes. Nach Aufschneiden des Magens ergiebt sich an der dem oben erwähnten Flecken entsprechenden Stelle ein Schleimhautdefect mit zackigen, fetzigen Rändern. Grund ist fleckig und blutig. An der zweiten Naht ist Schleimhaut trichterförmig eingezogen. Ein Defect entspricht der longitudinalverlaufenden 3 cm langen Nahtlinie. — An der vorderen Fläche des Paucreas, in der Richtung des Stichcanals ist eine Einschnittstelle sichtbar. In ihrem Bereich Fettnecrose, gelbe, stearinähnliche, weiche Herdchen; von hier sieht man landkartenartige Züge von gelben Massen ausstrahlen.

Der erste Fall, der leichteste nach seinem Verlauf, bietet eine häufige Complication der tiefen Stichverletzungen dar, nämlich beträchtliche, sehr häufig profuse Blutung (s. z. B. die Anmerkung auf S. 11). Was die Quelle selbst der Blutung bei den betreffenden Stichwunden anbetrifft, so sind es, ausser dem Parenchym der inneren Organe, auch die Gefässe der Thoraxwand — A. a. mammaria interna, intercostales, diejenigen des Zwerchfelles — A. a. phrenicae inferiores und die grossen Gefässe, welche durch das Diaphragma

hindurch gehen — Aorta abdominalis, vena cava inferior, vena azygos bezw. hemiazygos (s. weiter den 28. Fall). In unserem Falle wurde die Quelle der Blutung nicht gefunden. Dieser Complication begegnen wir in allen 3 Fällen, sowie auch in 9 Fällen unserer Kasuistik (s. u.). In 2 Fällen davon wurde die Blutung resp. die acute hochgradige Anämie, als Ursache des Todes angegeben.

«Patient liegt mit Vorliebe auf der linken Seite», lautet es in der ersten Krankengeschichte. Dieses Sympton erwähnt auch Riedinger in der Symptomatologie der Zwerchfellverletzungen, aber er drückt sich etwas allgemein aus: «Manche Patienten können nur auf einer Seite liegen». Die Bedeutung dieses Symptoms liegt wahrscheinlich darin, dass beim Liegen auf der kranken Seite diese in den Athmungsexcursionen etwas reducirt wird; infolge dessen vermindern sich auch die Schmerzen in der Pleura costalis und phrenica, die notwendigerweise jedesmal bei etwas höheren Thoraxstichverletzungen getroffen werden.

Im 3. Falle finden wir ausser der Blutung als Complication der eigentlichen Zwerchfellverletzung eine Verletzung von Bauchorganen, hier des Magens und des Pancreas. Die Kasuistik der Zwerchfellverletzungen ist ziemlich reich an solchen Mitverletzungen der intraabdominellen Organe; so gibt unsere Kasuistik 13 Fälle, obwohl die grössere Zahl der Mitverletzungen auf die Leber fällt — 5 Fälle; es beträgt die Zahl der Magenverletzungen in unserer Statistik 4, die der Milzverletzungen 3.

Ausserdem treten in diesem dritten Falle auch Respirationserscheinungen hervor. «Die Athmung ist wie abgeschnitten». Diese starke Reduction der Athmung ist auf Beschränkung der Bewegungen des kranken Zwerchfelles zu beziehen. Einige Verfasser und Beobachter führen dieses Sympton oder verschiedene Modificationen desselben an, in welchen der krankkafte Zustand des Zwerchfelles sich zeigt; doch soll man bei Betrachtung der Symptomatologie der Verletzungen des Zwerchfelles selbst sehr vorsichtig sein, da die angeführten Symptome, wie Reduction der Athmung, wie auch Husten, Dyspnoe, Schmerzen bei forcirter Respiration (Riedinger), keine specifischen Symptome der Zwerchfellverletzungen sind. Die meistentheils unvermeidliche Verletzung der Pleura genügt, um diese Symptome hervorzurufen. Die anderen von Riedinger angegebenen

Symptome, wie Singultus und ängstlicher Ausdruck, kommen selten vor und haben keine besondere Bedeutung.

Fischer (Langenbeck's Archiv, Bd. IX) führt als Symptom bei Zwerchfellverletzungen irradiirende Schmerzen in der Schulter an. Es ist sehr wahrscheinlich, dass es sich hier um Milzverletzung handelt, die bekanntlich nach Quincke irradiirende Schmerzen in der linken Schulter hervorruft. In unserer Kasuistik ist ein ähnlicher Fall (19) angeführt, in welchem die Milzverletzung aus der Lage der Wunde sehr möglich war, obwohl nach 18 Monaten kein bemerkbares Zeichen bei der Autopsie gefunden werden konnte.

Reimann («Wiener med. Wochenschrift» 1900, No. 16) führt in die Symptomatologie der Zwerchfellverletzungen ein wichtiges Symptom ein: excessive Spannung der Bauchmuskulatur bei leiser Berührung. Indem die französischen Chirurgen dieses Symptom als characteristisch für Verletzungen von intraabdominellen Organen anführen, glaubt Reimann, dass dasselbe für die Diagnostik der Zwerchfellverletzungen in dem Fall hohe Bedeutung gewinnt, wenn Verletzungen der Bauchorgane ziemlich unwahrscheinlich sind; er erklärt u. A., dass die starke Contraction der Bauchmuskeln zur Fixation des Ansatzes des Zwerchfelles, zur Ruhigstellung desselben dient, um die Schmerzen bei Bewegungen des Zwerchfelles möglichst zu vermeiden. Diese Beobachtung von Reimann findet keine directe Bestätigung in unseren Fällen und in unserer Statistik; doch kann man die hohe Bedeutung des erwähnten Symptomes nicht verneinen. Wenn man bei Thoraxstichverletzung die Spannung der Bauchmuskeln (als Symptom der Verletzung der Bauchorgane) beobachtet, so wird die penetrirende Verletzung des Zwerchfelles, und zwar von der Thoraxhöhle aus, mehr als wahrscheinlich.

Im status praesens des 2. Falles lesen wir: Bauchdecken etwas gespannt, das Epigastrium und Hypochondrium etwas druckempfindlich, was beides pathognostische Bedeutung für die Verletzung der Bauchorgane hat.

Der 2. Fall erscheint als der complicirteste unserer 3 Fälle. Hier haben wir ausser der traumatischen Blutung und der Verletzung der Bauchorgane noch den Prolaps der Baucheingeweide, namentlich des Magens.

Die Frage, warum ein solcher Prolaps in dem 1. und 3. Falle nicht stattgefunden hatte oder warum er im 2. Falle getreten war,

kann folgendermassen beantwortet werden: Nicolas Repetto in Buenos Aires hat die Versuche an jungen Hunden vorgenommen, die ergaben, dass Stichwunden, welche den Zwerchfellmuskel in der Längsrichtung getroffen hatten, schnell und ohne Verwachsung mit Nachbarorganen heilten. Querwunden dagegen hinterliessen scharfrandige Löcher, die stets Vorfall der Unterleibsorgane zur Folge hatten. Stellen wir die betreffenden Angaben vom Verlauf der Zwerchfellwunden in unseren 3 Fällen zusammen, so bekommen wir folgendes: im 1. Falle ist der Verlauf der Zwerchfellwunde schräg, dasselbe im 3. Falle; im 2. Falle dagegen verläuft derselbe quer zu der Richtung der Muskelfasern im Zwerchfell, die radiär angeordnet sind. Der quere Verlauf der Zwerchfellwunde im 2. Falle kam also als prädisponirendes Moment für den Prolaps der Baucheingeweide hinzu. Ausserdem gab es hier noch zwei andere prädisponirende Momente, nämlich: 1) die Länge der Wunde im 2. Falle war 4 cm, während diejenige des 1. Falles 1 cm, des 3. Falles ca. 2 cm lang war; 2) die Verletzung erfolgte im 2. Falle «kurz nach dem Mittagessen, bei welchem offenbar grosse Libationen stattgefunden hatten», was natürlicherweise in Folge der Vergrösserung des Magenvolumens eine Steigerung des intraabdominellen Druckes und den Prolaps nach sich zog.

Was die Kasuistik solcher Prolapse anbelangt, so ergab unsere Statistik (s. u.), dass die Zwerchfellverletzungen mit Prolaps 80 % sämmtlicher Verletzungen betragen.

Man nennt gewöhnlich auch diese Prolapse Herniae diaphragmaticae, obwohl letztere mit echtem Peritonealsack überzogen fast ausschliesslich angeboren vorkommen. Die Eingeweide, die nach den Zwerchfellverletzungen in die Pleurahöhle eindringen können, besitzen keinen Peritoneal- bezw. Pleurabruchsack und sind nur Prolapse.

Der Baucheingeweideprolaps (Magen, Gedärme, Netz) erfolgt bald gleich nach der stattgefundenen Verletzung, bald nach einiger Zeit. Die alte Kasuistik weist solche später eintretende Prolapse in ungeheurer Menge auf und am verhängnissvollsten wurden dieselben jahrelang nach der Verletzung; in der von uns weiter unten angeführten Kasuistik sind Fälle von 5, 7, 12-jähriger, ein Fall sogar von 20-jähriger Verjährung (Fälle 20, 21, 15 und 14).

Popp («Erworbene Zwerchfellhernien», «Zeitschrift f. Chirurgie» 1872, Bd. I) erklärt diese Erscheinung folgendermassen:

«Kleinere Zwerchfellwunden, schreibt er, sind ohne Eindringen von Baucheingeweide nicht immer tödtlich, sie können heilen, jedoch ist wegen geringerer Widerstandsfähigkeit der Narbe die Disposition zu einer späteren Hernia diaphragmatica gegeben. Häufiger, namentlich bei etwas bedeutenderer Grösse vernarbt der Wundrand ohne Verschluss der Wundöffnung, welche nur durch einen Theil der Leber, der Milz oder des Magens verlegt wird, die Adhäsionen zwischen diesen Organen und dem Zwerchfell lösen sich aber mit der Zeit wieder und dann treten, oft nach vielen Jahren, plötzlich Unterleibsorgane in die Brusthöhle hinein, wie nach frischer Verletzung.» Jedenfalls befinden sich die Zwerchfellwunden in Bezug auf ihre Heilung in ungünstigen Verhältnissen. Die beständige Bewegung des Zwerchfelles, der beständige Wechsel zwischen Anspannung und relativer Erschlaffung erscheint als eines solcher ungünstigen Momente.

Als weitere Symptome der Stichverletzungen des Diaphragma giebt es noch eine Reihe, die von den Nebenverletzungen der Brust- und Bauchorgane abhängig sind. Hierdurch namentlich kommt die ganze Mannigfaltigkeit des Krankheitsverlaufes mit allen seinen Complicationen zu Stande, hierbei zeigten sich die Umwandlungen der Therapie der Stichverletzungen des Diaphragma durch die weiteren Fortschritte der Chirurgie.

Die Kasuistik der Stichwunden des Diaphragma spricht für sich selbst, so dass es uns wenig mehr übrig bleibt, als einige statistische Schlüsse daraus zu ziehen und unser Resumé in betreff der Therapie darzulegen.

In der Litteratur fanden wir 62 Fälle von Stichwunden des Diaphragma vom Thorax aus.

Bemerkung: Jedem dieser Fälle ist das Verzeichniss der Quellen beigelegt. Es ist uns leider nicht gelungen, in der Universitätsbibliothek von Basel die primären Quellen vieler Fälle zu finden, so dass wir genöthigt waren, die betreffenden Krankheitsgeschichten nach kurzen Referaten der deutschen medicinischen Zeitschriften auseinanderzusetzen. Insbesondere gilt es für italienische Litteratur, welche in Bezug auf die uns interessirenden Verletzungen des Diaphragma das reichlichste kasuistische Material darstellt.

Im Anschluss an diese Bemerkung wollen wir die obenerwähnten Fälle citiren.

1) «Ein Mann*) wurde 4 Finger breit vom Rückgrat zwischen der 6. und 7. wahren Rippe in die Höhle der Brust gestochen. Da eben kein schwerer Zufall darauf erfolgte, suchte der Verwundete keine Hülfe, legte sich des Abends zu Bette, schlief wohl und ging des Morgens zu seiner gewöhnlichen Arbeit. Um 10 Uhr empfand er heftige Schmerzen, die keinem Mittel wichen, nach und nach unerträglich wurden und bis zur Mitternacht anhielten. Dann verschwanden sie von (sich) selbst und der Kranke schlief den Rest der Nacht ruhig. Den Morgen darauf fand der Verfasser den Puls fieberhaft, sonst aber nichts merkwürdiges. Beim ersten Verband flossen zwo (zwei) Unzen blutiges Wasser aus der Wunde. Endlich wurde das Othemhohlen beschwerlich und der Kranke empfand unter der Wunde einen heftigen Schmerz. «Nach erweichenden Einsprützungen, wiederholten Aderlässen, öligten Klystieren und Bähungen über den ganzen Leib, wie auch innerlich genommenen antiphlogistischen Mitteln, befand sich der Kranke ein wenig besser, der Schmerz aber hielt immer an und vermehrte sich, wenn der Kranke etwas niederschluckte oder tief Othem hohlte. Am 3. Tage wurde das Othemhohlen beschwerlicher, der Unterleib schwoll auf, das Fieber und der Schmerz hielten an. Diese Zufälle nahmen nach und nach zu. Am 6. Tage starb der Kranke plötzlich. Während der ganzen Krankheit hatte man an dem Kranken kein Irrereden, keinen Husten, Schlucken, kein Niessen, kein sodomisches (soll sardonisches heissen) Lachen bemerkt. Im Leichnahme fand man eine einen Zoll lange Wunde im Zwerchfelle, welche sowohl den fleischichten als sehnigen Theil desselben verletzt hatte. Ein Theil des Colon war durch diese Wunde in die Brusthöhle gedrungen, und brandig geworden.» (J. Plenk. Richter's «Chirurgische Bibliothek» 1771, S. 119.)

2) Ein Soldat starb an einer Brustwunde, die er 11 Monate vorher bekommen hatte, unter Zeichen von Peritonitis. Ein grosser Theil des Ileum und Colon transversum war in einer Oeffnung des Diaphragma eingeschnürt. Von der Zeit der Verwundung an litt die Respiration. (Boyle «Edinbourg. med. and surgical. Journal» 1812, p. 42. Refer.: «Schidt's Jahrbüch.» Bd. 30, S. 90.)

*) Wir erlauben uns, diese Krankheitsgeschichte wörtlich nach dem Original anzuführen.

3) Ein Mann hat sich unter der 9. Rippe links einen Stich beigebracht und ist 7 Monate darauf gestorben. Man fand den Magen durch den sehnigen Theil des Zwerchfelles in die linke Seite der Brust hindurchgedrungen. (Refer.: «Schmidt's Jahrbüch.» Bd. 30, S. 90. Sennert.)

4) Eine Person starb an den Folgen einer penetrirenden Brustwunde. Section ergab: ein grosser Theil des Colon lag in der linken Pleurahöhle. Gleich nach der Verletzung hatte Patient Kolik gehabt. (Paré A. Refer.: Ibid.)

5) Ein 40-jähriger Mann starb an Darmeinklemmung, nachdem er einige Jahre vorher mit einem Messer in die linke Seite der Brust gestochen worden war. Das Netz und ein Theil des Colon transversum hatten sich durch eine Oeffnung in der sehnigen Partie des Zwerchfelles hindurchgedrängt. Hierauf hatte er zuweilen heftige Magenschmerzen gefühlt, aber noch auf weiten Reisen als Schiffsproviantmeister fungiert. Die grosse Curvatur des Magens war vermittelst des Netzes aufwärts gegen die Oeffnung des Diaphragma in die Brust gezogen und so fast umgekehrt. (Refer.: Ibid.)

6) Glandorp beobachtete einen Fall, wo bei einem Soldaten eine Wunde die Oeffnung für die Speiseröhre im Zwerchfell getroffen und erweitert hatte, durch sie stieg der linke Theil des Magens mit einem Theile des Duodenum und Colon nach oben. Der Verwundete starb unter Schmerzen, Blutung, tiefer Ohnmacht mit Unterbrechung des Athmens und Schluchzen. (Bei Morgagni «De sede und causis morborum». Zib. IV, Ep. LIV, Art. 12.)*)

7) Bei Pareus findet sich folgender Fall: Ein Stich ging mitten durch das Zwerchfell hindurch und tödtete drei Tage nach der Verwundung. «Als ich», sagt Pareus, «bei der Oeffnung den Magen nicht im Unterleibe fand, kam mir dies sehr räthselhaft vor; ich suchte nach und fand ihn endlich in der Brust, obwohl die Wunde im Zwerchfell nicht über einen Daumen gross war.» (Arzneispiegel Lib. 9. Cap. XXX, p. 354.)

8) Es wurde Einem zwischen die 4. und 5. Rippe ein Messer gestossen. Nach 8-tägiger Behandlung, nachdem er von Husten, von schwerer Respiration und anderen Symptomen ganz frei geworden

*) Die Fälle No. 6—19 sind aus Popp's Kasuistik.

war, so dass er die häuslichen Geschäfte wieder verrichten konnte, wurde er am 9. Tage, wo er sich und dem Arzte gesund vorkam, ohnmächtig und starb nach einem sehr beschwerlichen und tiefen Athmen in der 24. Stunde. Beim Oeffnen des Leichnams fand man die dünnen Gedärme durch eine äusserst enge Wunde des Zwerchfelles in die Brust gedrungen.

9) Aus einer kleinen Wunde, die ein Mensch unter der linken Brust zwischen der letzten wahren und ersten falschen Rippe bekommen hatte, drang ein Theil des Netzes hervor. Während eines dazu getretenen Fiebers mit Respirationsbeschwerden fiel das eingeschnürte Netz von selbst ab und bald heilte die Wunde. Nach 10 Tagen war der Kranke auf dem Wege der Besserung, als plötzlich ein Rückfall erfolgte, ein Abscess an der verwundeten Stelle entstand und aus der Brusthöhle eine grosse Menge Eiter floss. Nach drei Monaten starb der Kranke schwindsüchtig. Die linke Brusthöhle war voll Eiter und der untere Theil der linken Lunge zerstört. Oben und in der linken Seite des Zwerchfelles befand sich eine Oeffnung, durch welche das Netz, das man mit der Wunde verwachsen fand, in die Brust gedrungen war.

10) Smith (bei Dreifus*) sagt: «Ich habe einen Fall gesehen, wo eine spitzige Waffe das Zwerchfell durchbohrt hatte, dessen ungeachtet wurde der Patient schnell und allem Anscheine nach vollkommen hergestellt. Nach drei Monaten starb er an einem eingeklemmten Bruche des Magens, der durch das Zwerchfell in die Brust gedrungen war.»

11) Ein Studierender stiess sich in einem Anfalle von Melancholie das Schwert so zwischen die 4. und 5. Rippe, dass es am Rücken an der 9. wieder zum Vorschein kam; nach zwei Monaten war die Wunde geheilt und der Mensch schien gesund zu sein. Nach fünf Monaten aber bekam er wieder einen Anfall, bei welchem er alles Genossene erbrechen musste; später stellte sich ein Erbrechen von grünlicher Galle und zuletzt von einer grossen Menge schwarzen Stoffes ein, so dass er nach fünf Tagen unter kalten Schweissen und anderen Symptomen seinen Geist aushauchte. Beim Oeffnen des Körpers fand man die Wunde im sehnigen Theile des Zwerchmuskels.

*) Dreifus. Inaugurat.-Dissert. Tübingen. 1829.

In der linken verletzten Seite traf man beinahe keine Lunge mehr. Ohne Zweifel war sie verdorben mit dem Eiter weggeworfen worden. Nur ein kleiner Theil derselben war mit den Rippen verwachsen. Der ganze Magen stieg in die linke Seite der Brust; das Herz mit seinem Beutel war gegen die rechte Seite hingetrieben, wo man bald nach erhaltener Wunde auch den Herzschlag beobachten konnte; das Herz war trocken, klein und zusammengeschrumpft, während sein Beutel Wasser enthielt. Netz und Pankreas überdeckten beinahe den ganzen Magen. (Sennert, Practic. Lib. II, Pars II, Cap. XV.)

12) Nach Marc wurde durch einen Messerstich in die Brust das Zwerchfell verletzt und der in die Wunde tretende Magen eingeklemmt. Von Zufällen stellten sich heftige Schmerzen in der Brust, Beklemmung, mühsames Athmen, Unvermögen auf einer Seite zu liegen und Erbrechen ein. Der Tod erfolgte nach 48 Stunden.

13) Ein 45-jähriger Schuster bekam, nachdem er vor einem Jahre zuweilen heftigen Schmerz in der linken Regio hypochondriaca und trockenen Husten gehabt hatte, eines Tages Brechen mit überhandnehmender Dyspnoe. Den folgenden Tag klagte er über heftigen Schmerz im linken Hypochondrium, die Dyspnoe war dieselbe. Im Gesicht Zeichen von Angst, Puls intermittirend, kaum fühlbar, Extremitäten kühl, Lippen livid. Percussionston über die ganze linke Brusthälfte dumpf. Respirationsgemurmel hier unhörbar, auf der rechten Seite pueril. Die Herztöne vernahm man nur unter den Knorpeln der 4. und 6. Rippe. Vier Stunden nach seiner Aufnahme erfolgte der Tod. Die Section ergab folgendes: Das Herz war gesund und lag nur etwas zu sehr nach rechts. Die rechte Lunge gesund. In der linken Brusthöhle fanden sich über sechs Pfund röthlicher Flüssigkeit, die linke luftleere Lunge lag zusammengedrückt der Wirbelsäule und dem Rande des Speculum Helmontii an, mit welchem sie verwachsen war. Die linke Hälfte des Diaphragma drängte gegen den Bauch herab und an einer seiner tiefen Stellen mit seiner Fläche zusammenhängend kam eine dunkle, weiche Masse zum Vorschein. Es war, wie sich fand, ein Stück Colon transversum mit einer bedeutenden Menge von grossem Netz in eine Oeffnung des Diaphragma eingeschnürt, deren Ränder callös waren. Aussen auf der Haut bemerkte man am untern Ende der linken Brust in der Mitte der Rippen eine $^1/_2$ Zoll lange Narbe, die durch den

9. Intercostalraum gerade hindurch bis zur innern Oberfläche der Brust geht. Ein Fortsatz von dem Theile des Netzes, der mit dem Colon in die Brust hineinragte, war tief in die Narbe mit eingewachsen. Die Oeffnung im Zwerchfelle, welche, kaum 3 Fingerspitzen weit, die Schlinge des Colon enthielt, lag zwischen der letzten Rippe und Pars tendinea des Diaphragma. Wie man später erfuhr, hat der Verstorbene 15 Monate vor seinem Tode in einem Streite an genannter Stelle eine Wunde mit einem Schusterpfriemen erhalten. Nach jener Zeit waren verschiedene Male Erkrankungen unter Symptomen von heftigem Ileus eingetreten, jedoch erfolgte stets anscheinend Genesung. (Reid.)

14) Die 25-jährige Kranke war als Kind auf ein Messer gefallen, welches unter der linken Brust bis an das Heft eingedrungen war und wahrscheinlich das Zwerchfell durchbohrt hatte. Eine Schlinge des Colon transversum und ein Theil des Netzes zeigten sich durch das Zwerchfell eingeklemmt und so fest verwachsen, dass sie nur durch das Messer getrennt werden konnten. Der Vorfall bestand deshalb wohl schon lange und war durch die nicht geschlossene Wunde veranlasst. (Lépine, «Precis analit. des travaux de la Soc. med. de Dijon p. les a. 1838—41».)

15) Am 17. April 1852 starb in einem russischen Erziehungs-Institute ein 14-jähriges Fräulein, dessen Schicksal und Todesart besonders bemerkenswerth erscheinen. Der Vater, Stabscapitain, befehligte eine Festung am Kaukasus, als diese von den Tscherkessen erstürmt wurde. Vater und Mutter wurden getödtet, das 2-jährige Kind erhielt mehrere Hieb- und Stichwunden, deren Narben noch jetzt an der Hand, dem Unterschenkel und namentlich der linken Brusthälfte zwischen der 8. und 9. Rippe sichtbar waren. Die Tscherkessen nahmen das Kind mit in die Gefangenschaft, von der es erst nach fünf Jahren durch Loskaufung von Verwandten befreit wurde. Vom siebenten Jahre an befand sich das Fräulein als Kronzögling im fraglichen Institute. Während ihres Aufenthaltes klagte sie oft über Schmerzen an der linken Brusthälfte, zu denen sich nicht selten Uebelkeit und Erbrechen gesellten. Am 15. April trat plötzlich unter Erblassen stechender Brustschmerz auf, Uebelkeit und Erbrechen kam hinzu und am folgenden Tage waren die heftigsten Symptome von Darmentzündung vorhanden. Alle antiphlogistischen Mittel blieben ohne Erfolg und am 17. April erfolgte der Tod. Bei

der Eröffnung der Brust und Bauchhöhle wurde zwischen der 8. und 9. Rippe linkerseits, entsprechend der erwähnten Narbe, eine fingerdicke Oeffnung gefunden. Auf derselben Seite existirte eine zweite dreifingerbreite Oeffnung im Zwerchfelle, die wahrscheinlich von einem Dolchstiche zurückgeblieben war. Durch die Oeffnung hatte sich ein Theil des Colon transversum und Omentum in die Brusthöhle gedrängt und eingeklemmt. Der eingeklemmte Darmtheil war mit Koth gefüllt und theilweie mit dem Rande der genannten Zwerchfellspalte verwachsen. (Bujalsky, «Med. Ztg. Russl.» 1852.)

16) Ein Neger hatte einen Messerstich in die linke Seite der Brust erhalten, welcher durch das Zwerchfell in die Bauchhöhle eingedrungen war und eine äussere Oeffnung von 2½ Zoll Länge gemacht hatte, durch welche ein 3 Zoll langes und 2 Zoll dickes Netzstück hervorragte. Als Spilman den Verletzten 20 Minuten später sah, fand er ihn von dem Blutverluste sehr erschöpft, das Netz wurde, da es sich nicht zurückbringen liess, abgeschnitten und einige lose Nähte angelegt. Ausserdem machte Spilman einen Aderlass von 24 Unzen und gab 15 Gran Calomel, welche jedoch keinen Stuhl herbeiführten. Erst nach wiederholten Klystieren und reichlicher Darreichung von Senna und Salz erfolgten am anderen Tage drei reichliche Ausleerungen. Der Puls war beschleunigt, Temperatur erhöht, der Magen empfindlich; wiederholt stellte sich Erbrechen ein (neue Blutentziehung von einigen Unzen). Am 6. Tage zeigte sich der Kranke sehr erschöpft, das Gesicht ängstlich verzogen, spitz; Puls 140, heftiger Durst, hartnäckige Obstipation, dagegen kein Schmerz und keine Auftreibung des Leibes. Alle Mittel, Stuhl herbeizuschaffen, zeigten sich erfolglos, und am 11. Tage trat der Tod ein. — Bei der Section fand sich der Magen fast in seiner ganzen Ausdehnung in der Brusthöhle gelegen, mit der Herzspitze und der linken Lunge in unmittelbarer Berührung, stark ausgedehnt und wie bei eingeklemmtem Bruche in Folge gehinderter Circulation und Ernährung dunkelbraun gefärbt, mit viel geruchloser, schwarzgrüner Flüssigkeit und unveränderten Speiseresten gefüllt. An der Stelle, wo der Magen durch die kleine Zwerchfellsöffnung in die Brusthöhle vorgefallen war, zeigte sich derselbe sehr verengert und der Pylorus gänzlich verschlossen, so dass also die Ursache der hartnäckigen Stuhlverstopfung, sowie auch des Todes klar zu Tage lag. (Spilman, «Americ. med.-chir. Rev.» 1859, s. 879.)

17) Ein Mann, welcher verschiedentliche Messerstiche in die linke Seite der Brust erhalten hatte, zeigte namentlich zwei Wunden, durch welche die Sonde bis tief in die Brusthöhle eindringen konnte. Trotzdem befand er sich nach 24 Stunden verhältnissmässig wohl, hatte weder Blutspucken, noch Husten oder Schmerzen. Die Percussion ergab auf der verletzten Seite eine vermehrte Resonanz, da jedoch die Athmungsgeräusche bis nach unten hörbar blieben, so wurde die Resonanz auf eine Ausdehnung des Magens bezogen. In den nächsten 24 Stunden wurde wegen eintretender Schmerzen ein Vesicator erforderlich. Am 3. Tage stellte sich beträchtliche Dyspnoe ein, doch blieb das Athmen noch immer bis in die untersten Theile der Brust hörbar. Unter rasch zunehmenden Athembeschwerden verfiel der Kranke und starb am 5. Tage. Der Sectionsbefund gab eine genügende Erklärung für die Erscheinungen während des Lebens. Im Zwerchfell befanden sich zwei Oeffnungen, durch deren eine ein grosser Theil des Colon transversum in die Brusthöhle eingedrungen, während die andere, etwas kleinere Oeffnung frei war. Rings um beide Wunden war das Zwerchfell entzündet. (Markoe, «Americ. med. Tim.» 1863.)

18) Ein 42-jähriger Schiffscapitain, von dem man nach dem Tode erfuhr, dass er 6 Jahre zuvor einen Selbstmordversuch gemacht hatte, indem er mittels eines spitzen Messers die Brust im 5. Intercostalraum durchbohrte, etwas nach innen von der Brustwarze, wurde unter Erscheinungen des Ileus aufgenommen. Eingeklemmter Bruch war nicht vorhanden. Tod nach fünf Tagen. Autopsie zeigte: Ileum hinter der Radix mesenterii emporgestiegen und durch einen zwei Finger breiten Spalt des Zwerchfelles in die linke Pleurahöhle gelagert. Der Zwerchfellspalt war von einem fibrösen abgerundeten Rande umgeben und lag dem 5. Intercostalraum gegenüber und in der Nähe der schrägen, der äusseren Hautnarbe entsprechenden Pleuranarbe. Bei Eröffnung der Thoraxhöhle zeigte sich links ein grosser, mit harten Fäcalmassen gefüllter Theil des Colon transversum und das ganze grosse Netz, ausserdem Abschnitte des Ileum, welche abgeschnürt erschienen. Bei Inspection der Bauchhöhle zeigte sich, dass ein Theil des Mesenterium so um seine Axe gedreht war, dass sich ein Volvulus im unteren Theile des Jejunum gebildet hatte. (Jahn, «Deutsche Klinik», 1867, 35.)

19) Dieser Fall ist von Popp mitgetheilt in zwei Krankengeschichten.

a) Ein 18-jähriges Mädchen gab bei ihrer Aufnahme im September 1868 an, am Abend des vorigen Tages einen Stich von rückwärts in die Brust erhalten und dabei viel Blut verloren zu haben. Ein herbeigeholter Arzt hatte die Wunde durch die blutige Naht geschlossen und die Blutung durch Compression gestillt. Bei der Inspection zeigte sich am Rücken links von der Wirbelsäule, etwas nach unten und innen vom unteren Winkel des Schulterblattes im 8. Intercostalraum eine scharfrandige, horizontal verlaufende Wunde von 1 Zoll Länge mit 3 Suturen vereinigt. Am äusseren Wundwinkel sickerte etwas Blut aus. Die Umgebung der Wunde zeigte Emphysem des Zellgewebes in der Ausdehnung einer Vola manus. Die Percussion ergab keine Dämpfung, bei der Auscultation war überall ganz normales vesiculäres Athmen zu hören. Auch wurde versichert, dass kein Blut ausgehustet worden war. An der linken Schulter, sowie in der Umgebung der Wunde klagte Patientin bei leiser Berührung über lebhafte Schmerzen. Der Unterleib zeigte sich gegen Druck nicht im geringsten empfindlich. Puls 100, Temperaturerhöhung war nicht wesentlich. Antiphlogistische Behandlung. Morphium subcutan. Im weiteren Verlaufe entstand Pleuritis mit gutem Ausgang. Am 16. Tage der Krankheit wurde die Wunde gut vernarbt und Patientin aus dem Spital entlassen.

b) Am 20. Februar, also nach 18 Monaten nach erlittener Verletzung, kam Patientin wieder in das Spital mit Symptomen, welche zur Annahme einer Peritonitis bestimmten, gegen welche denn auch sofort mit den indicirten Mitteln (Opium, Kälte, örtliche Blutentziehung) angekämpft wurde. Schon in den ersten Tagen wurde mit aller Bestimmtheit als Ursache der Peritonitis mechanischer Verschluss des Dickdarmes diagnosticirt. Die Section ergab (am 7. März vorgenommen): Rechte Lunge normal. Die linke Lunge ist etwas im Volumen verkleinert, das Gewebe selbst normal; die Pleura der ganzen linken Lunge, namentlich aber des Unterlappens ist an der Aussenfläche mit der Rippenpleura verwachsen. Mit der Basis der linken Lunge fanden sich Stränge fest verwachsen, die sich bei näherer Besichtigung als Netzpartien darstellten. Das Zwerchfell zeigt an einer der Mitte der linken Lungenbasis entsprechenden Stelle (bei mässiger Wölbung gegen die Brusthöhle) eine etwa

halbguldengrosse Oeffnung; die Ränder derselben sind vollkommen vernarbt und geglättet. Durch diese Oeffnung zeigt sich eine Partie des Netzes und ein etwa 6 Zoll langes Stück vom Colon transversum schlingenartig aus der Bauch- in die Brusthöhle hineingeschoben. Das Herz in seiner Lage kaum verdrängt, sonst normal. Beim Baucheröffnen zischt Luft aus, kothiger Geruch ist wahrnehmbar. Die Gedärme sind aufgetrieben. In der Bauchhöhle findet sich mässig viel flüssiges, kothig riechendes und durch Koth getrübtes, gelb-gefärbtes Exsudat. Das Colon transversum zeigt sich mit dem Netze vor und links von dem Magen durch die Zwerchfellsöffnung in die linke Brusthöhle emporgezogen. Die nach rechts liegende Partie des Colon transversum, sowie das Colon ascendens und das Cœcum sind durch eine beträchtliche Menge dickflüssigen, gelben Kothes ausgedehnt, die Schleimhaut geschwellt, blauroth injicirt. An der vorderen Fläche des Cœcum zeigt sich an der Schleimhaut ein kronenthalergrosser Substanzverlust, von welchem aus zwei etwa federkielgrosse Perforationsstellen durch Muscularis und Serosa frei in die Bauchhöhle münden. Entstehung der Perforation des Cœcum wird durch stercoralen Druckbrand, in Folge des von innen drückenden, angestauten Kothes und der von den Seiten her drückenden, stark aufgeblähten Darmpartien erklärt.

20) Ein 41-jähriger Mann hat vor 5 Jahren einen Stich in die Gegend der untersten linken Rippe erhalten. Derselbe litt bei seiner Aufnahme in die Klinik von Tomassi seit 3 Tagen in Folge eines Diätfehlers an einem fixen Schmerz 4 Querfinger oberhalb des linken unteren Rippenrandes. Der Kranke erbrach alles, was er zu sich nahm, sammt viel Galle. Am Abend des 10. Tages wurde er somnolent, bekam ein cyanotisches Aussehen und starb unter asphyctischen Erscheinungen. Noch während des Lebens war die Diagnose auf eine Zwerchfellhernie gestellt (Ausdehnung der linken Thoraxhälfte, tympanitischer Percussionston, gurgelnde Geräusche). Zwischen der 8. und 9. Rippe links sah man in der Axillarlinie $^1/_2$ cm lange lineäre Narbe, als Residuum der erwähnten früheren Verletzung. Bei der Leichenöffnung fand sich in der Gegend des linken Hypochondrium, 4 cm vom Foramen œsophageum und aorticum entfernt, eine Oeffnung im Zwerchfell, durch welche eine dem Colon transversum angehörige Darmschlinge und Netz in die linke Brusthöhle übergetreten waren. Das Colon ascendens war

von Gas und Kothmassen stark ausgedehnt, das Colon descendens collabirt. Colon und Netz waren mit dem Zwerchfell verwachsen. (Diego Coco. Refer.: Virchow-Hirsch, 1873, II. Bd., S. 521.)

21) Eine 28-jährige Frau hatte 7 Jahre vor ihrer Aufnahme in das Spital (University College Hospital in London) von ihrem Manne 3 Stichwunden erhalten, von denen die eine die Gegend der 7. linken Rippe in der Axillarlinie getroffen hatte. Dieselbe soll eine perforirende Lungenwunde gewesen sein. Von ihrer wenige Monate später erfolgenden Entbindung an litt die Frau an fortwährendem Erbrechen nach dem Genuss jedweder Nahrung, was durch die folgenden 6 Jahre hindurch anhielt. Bei ihrer Aufnahme befand sich die Kranke im Zustande äusserster Abmagerung. Die linke Clavicula prominirte stärker als die rechte; der Vereinigungswinkel der 2. linken Rippe mit ihrem Knorpel bildete einen ungewöhnlichen stark vorstehenden Winkel. Oberhalb der 3. linken Rippe war die betreffende Thoraxhälfte stark abgeplattet. Am Rücken, wie an der Vorderseite des Thorax beiderseits abnorm voller Percussionston. Unter der innerlichen Verabreichung von Opium und bei strenger Regulierung der Diät liess das Erbrechen nach, kehrte aber wieder, und am 26. Tage nach ihrer Aufnahme trat unter Tetanus ähnlichen Erscheinungen, die sich anfänglich auf die Kaumuskeln und die Muskulatur beider Vorderarme und Oberarme beschränkten, und später über sämmtliche Körpermuskeln sich ausbreiteten, der Tod ein. Bei der Autopsie fand man einen 2 Faust grossen Abschnitt des Magens nebst einem Zoll langen Stück Duodenum und einer 7 Zoll langen Schlinge des Colon transversum mit Netz zusammen durch eine Oeffnung des Zwerchfelles in der Nähe der linken Ecke des Centrum tendineum in die linke Brusthöhle prolabirt. Das Herz war bedeutend nach rechts verdrängt. Zwischen dem Netz und der oberen Fläche des Diaphragma befanden sich alte Verwachsungen. (Virchow und Hirsch's Jahresbericht, 1873, Bd. II, S. 523.)

22) Ein 18-jähriges Mädchen hatte vor einem Jahre einen Stich in die rechte Seite in der Axillarlinie am unteren Rande der 9. Rippe erhalten; es folgte bedeutende Reaction und nach mehreren Wochen anscheinend vollständige Heilung. Nach einem Jahre trat Peritonitis und Ileus mit rasch letalem Ausgange ein. Die Obduction ergab einen eingeklemmten Zwerchfellbruch. Im Momente der Verletzung

musste das Zwerchfell in tiefer Inspirationsstellung gestanden sein und in den Defect hatte sich das Colon transversum mit einem Theile des Netzes hindurchgedrängt; die Darmschlinge war mit der unteren Lungenfläche verwachsen. (Buhl [Prof.] und Schäzler [Ass.] «Bayer ärztl. Intell.-Blatt» 1871, 12. Refer.: «Schmidt's Jahrb.» Bd. 152, S. 184.)

23) Ein 22-jähriger Mensch erhielt einen Messerstich, der zwischen der 5. und 6. Rippe 6 cm ausser und unterhalb der linken Brustwarze eindrang. Wiewohl eine sehr heftige Reaction erfolgte, trat nach einigen Wochen anscheinend volle Genesung ein. Nach 6 Monaten, nachdem Patient zuweilen über ein Gefühl von Vollsein im Magen geklagt hatte, trat plötzlich Hämatemesis ein, die öfter wiederkehrte und am nächsten Tage den Tod zur Folge hatte. Die Obduction ergab: Das Herz stark gegen die Mitte dislocirt, die linke Lunge ohne Narbe, aber stark collabirt, und unter ihr eine schwappende, dunkelbraun gefärbte Blase, die Blut und Gewebsfetzen enthielt und sich als der Magen erwies, welcher durch ein 2 Finger breites Loch im Zwerchfell so durchgetreten war, dass die Speiseröhre vom Foramen œsophageum aus und der Anfangstheil des Duodenum nebst einem Theile des Netzes in die Oeffnung des Zwerchfelles gezerrt war; die grosse Curvatur stand aufrecht; es war nicht möglich, den strotzend mit Flüssigkeit gefüllten Magen in die Bauchhöhle zurückzuziehen. (Ibidem, dieselben Beobachter.)

24) Erwähnenswerth ist der merkwürdige Leichenbefund bei einem Melancholiker, der in Folge eines zu Hause verübten Selbstmordversuches, u. a. durch Stiche unter die linke Mamma, nach 24-stündigem Aufenthalte in der Anstalt starb. Man fand in der linken Pleurahöhle den Magen, das Duodenum, den Anfang des Jejunum und das Colon transversum im Zwerchfelle vor der Pars tendinea, links vom Oesophagus eine alte, 2 Zoll lange und etwa $1^1/_2$ Zoll breite sehnig- und scharfrandige Oeffnung, so dass die Stiche Magen und Netz getroffen hatten, denselben an 2 Stellen perforirend. Dabei war die linke Lunge ganz nach oben verdrängt, jedoch luftdurchgängig, der untere Theil des unteren Lappens hohlhandgross an die hintere Wand gedrängt, comprimirt, im Wasser untersinkend; das Herz mitten unter das Brustbein gedrängt. («Schmidt's Jahrbücher». Bd. 154, S. 126.)

25) Ein Soldat klagte plötzlich, während er in der Trunkenheit viel schrie und lärmte, über die heftigsten Schmerzen in der linken Brustseite. Trotz aller Sorgfalt der Behandlung starb er, und man fand durch ein elliptisches, 2 cm langes und 9 mm breites Loch in der linken Zwerchfellhälfte eine mehr als 1 decim. lange Darmschlinge in die linke Pleurahöhle eingetreten und im Zwerchfellloch eingeklemmt. Vor 6 Monaten hatte derselbe Soldat zwischen der 6. und der 7. Rippe der linken Seite einen später wieder verheilten Messerstich erhalten, an dessen Folgen er damals längere Zeit krank lag und welcher das Diaphragma durchbohrt hatte. Ein Stück Netz hatte sich damals in die Wunde gelegt und war mit ihr verlöthet. (C. Lombroso, «Annali universali di Medicina». Refer.: «Virchow und Hirsch's Jahresber.» 1874, Bd. I, S. 562.)

26) Stichwunde durch den Knorpel der linken 8. Rippe und durch das Zwerchfell etwas nach links von der Oesophagusöffnung — letztere Wunde 1¼ Zoll lang. Wiederholte Anfälle von Kolik; Tod in einem derselben, 8 Monate nach der Verletzung. Section: Ein Theil des Dünn- und Dickdarmes brandig. Zwerchfellbruch, eine Schlinge des Colon transversum einschliessend, welche mit dem unteren Lungenlappen fest verwachsen war. (Hull, «Philadelphia med. Times» 1874, N. 157. Refer.: «Centralblatt f. Chir.» 1875, N. 15.)

27) Ein 43-jähriger Mann bekam einen Stich in die linke Seite und zeigte 3 Stunden nach der Verletzung 2 Zoll nach aussen und 1 Zoll unterhalb der Brustwarze eine ziemlich stark blutende Wunde. Starker Kollaps, keine Hämoptoe, kein Husten, 48 Respirationen in der Minute. Unterhalb der linken Clavicula dumpfer Percussionsschall, Athemgeräusch kaum wahrnehmbar; weiter nach unten heller tympanitischer Ton, bei Bewegungen des Körpers leichte gurgelnde Geräusche. Tod 20 Stunden nach der Verletzung. — Die Section ergab, dass das verletzende Instrument durch die Thoraxwand und das Diaphragma 2 Zoll weit in die Milz gedrungen war, ohne die Lunge zu verletzen, die nach oben gedrängt und comprimirt war. Durch die 2 Zoll lange Zwerchfellwunde war der Magen und ein Theil des Colon transversum in die linke Pleurahöhle eingedrungen. Bluterguss in der Bauchhöhle. (Egan, Med. tim. and gaz. 1878, October 5, Refer.: «Centralbl. f. Chir.» 1879, N. 6.)

28) Ein Italiener hat bei Anlass eines Streites einen Stich in die linke Brusthälfte bekommen. Tod erfolgte in einigen Minuten. Section ergab folgendes: Ausserhalb der linken Mammillarlinie befindet sich in der Gegend des 6. Intercostalraumes eine dreieckige Stichöffnung mit zwei ziemlich gerade und scharf verlaufenden Seiten und einer dritten etwas unregelmässig aussehenden. Die Seiten der Wunde hatten jede eine Länge von 14 mm. Beim Umwenden der Leiche fliesst ein Strom rothen flüssigen Blutes aus der Wunde. Von der Bauchhöhle aus untersucht zeigt sich im Zwerchfell, etwa 6 cm vom vorderen Rippenansatz entfernt, eine schlitzenförmige Oeffnung, durch die man mit der Fingerspitze in den Brustraum gelangen kann. Eine zweite etwas grössere Zwerchfellwunde befindet sich an der Stelle, wo der convexeste Theil des linken Leberlappens dem Zwerchfell anliegt. Der linke Leberlappen selbst hat an bezeichneter Stelle eine ziemlich gerade verlaufende Schnittwunde von $8^1/_2$ cm Länge. An der vorderen Fläche des Magens befinden sich drei penetrirende Wunden mit theilweise vorgestülpter Magenschleimhaut. Aus sämmtlichen Oeffnungen fliesst Mageninhalt. Zwei dieser Wunden messen in die Länge gestreckt $1^1/_2$, die dritte 1 cm. In der Peritonealhöhle befindet sich flüssiges und geronnenes schwarzes Blut. In der linken Brusthöhle befindet sich eine grosse Menge zum Theil dünnflüssigen rothen Blutes, wodurch die linke Lunge an die vordere Brustwand gedrängt. Auf dem 5. Brustwirbel zeigt sich eine starke Blutsuggilation, in deren Mitte eine quer verlaufende, $^1/_2$ cm lange perforirende Wunde der Aorta. Das herauspräparirte und aufgeschnittene Gefässrohr weist eine Wunde der vorderen Wand der absteigenden Aorta, ihre sämmtlichen Häute durchsetzend, vor. Der Stich war demnach nicht bis auf den Wirbelkörper vorgedrungen. («Corresp. f. Schweizer Aerzte» 1883, N. 4, Zürcher.)

29) Der Fall wurde zu Lebzeiten des Patienten diagnosticirt. Patient, ein 51-jähriger Mann, hatte 3 Jahre vor der Aufnahme einen Messerstich in die linke Brusthälfte bekommen, der schnell heilte. 3 Monate später fiel Patient von einer Höhe von 2 m und empfand sogleich einen heftigen Schmerz im Epigastrium, dabei Herzklopfen und Athemnot. Diese Beschwerden nahmen allmahlig zu, namentlich während der Verdauung. Patient schaffte sich schliesslich dadurch Erleichterung, dass er durch Einführung des

Fingers in den Rachen Erbrechen hervorrief. Er erbrach grosse Mengen einer Schokolade ähnlichen Flüssigkeit, die reichlich Gallenfarbstoff enthielt. Dieses Erbrechen wiederholte sich alle 8—10 Tage. Patient starb an einer Apoplexie. Bei der Section fand sich eine $5^1/_2$ cm im Durchmesser haltende Oeffnung im Zwerchfell nach vorn vom Foramen œsophageum, durch die der Magen und das Duodenum bis zum Abgang des Ductus choledochus in die Brusthöhle eingetreten war, das Duodenum an der Durchtrittstelle stark eingeschnürt. In den der Krankengeschichte angefügten epikritischen Bemerkungen hebt Verfasser, als an dem mitgetheilten Falle besonderes Interesse verdienend, das fäcaloide Erbrechen hervor, das bis jetzt erst bei einem Falle von Zwerchfellbruch beobachtet worden ist. (Brancaccio. Refer.: «Centralbl. f. Chir.» 1884, N. 1.)

30) Wunde im 11. linken Intercostalraum mit Vorfall des Netzes. Von demselben wurde ein 10 cm langes Stück abgeschnitten, der Stumpf unterbunden und versenkt, das verletzte Zwerchfell mit Seide genäht. Reinigung der Brusthöhle, kein Drain. Der Pneumothorax war vollständig nach 12 Tagen verschwunden. Heilung. (Postemski. «Bull. d. reale accad. med.» etc. 24. Febr. 1889. Refer.: «Centralbl. f. Chir.» 1890, N. 11.)

31) Bei einem jungen Mann, der eine grosse penetrirende Wunde im 11. Intercostalraum erhalten hatte, konnte das Vorhandensein eines Zwerchfellbruches constatirt werden. Verfasser erweiterte die Wunde, befreite den eingeklemmten Darm und schloss die Zwerchfellwunde. Pneumothorax war erst gegen Ende der Operation eingetreten. Er verschwand nach 8 Tagen; nach 14 Tagen war der Patient geheilt. (Postemski, Lithogr. Bericht ü. 6. Versamml. der ital. Chirurgen in Bologna 16—18. April 1889. Refer.: «Centrbl. f. Chir.» 1889, N. 39.)

32) Wunde des Zwerchfelles, welche genäht werden konnte, nachdem man einen osteoplastischen Thoraxlappen nach Rydygier angelegt hatte. Eine dabei aufgefundene Verletzung des oberen Pols der Milz wurde von der Zwerchfellwunde aus genäht. (Impallomeni, «Rif. med.» 1893, 29. Juli. Refer.: Centralb. f. Chir. 1893, N. 40.)

33) Ein Fall als besonderswerth wird geheilt vorgestellt. Patient mit Messerstich im 8. Intercostalraum der linken linea axillaris media und unter starker Blutung in's Spital gebracht. Nach Erweiterung

der Wunde fand sich Netz im Pleuraraum. Resection der 8. und 9. Rippe. Die aus der Lunge kommende, die Untersuchung hindernde Blutung durch Gazetampon gestillt, danach die Wunde des Zwerchfelles genäht. Die offen gelassene Bauchwand am 7. Tage nach Entfernung des Tampons geschlossen. Der sehr anämische und bedrohliche Zustand des Patienten wurde durch Veneninfusion von 500 ccm Kochsalzlösung gebessert, welche in den beiden folgenden Tagen eingebracht wurde. Fieber und eitriger Auswurf 25 Tage lang. (Amante, «Riforma med. 1893 29./VII, Refer.: Centralbl. f. Chir.» 1893.)

34) Sehr auffallend ist ein Zwerchfellbruch dadurch, dass der betreffende Mann Monate lang allen Dienst gethan hatte, obgleich eine grosse Masse der Baucheingeweide in die Brusthöhle eingetreten war. Veranlassung zur Ausbildung dieses Bruches hatte ein vor seiner Einstellung erhaltener Messerstich gegeben. Der Tod trat am 9. Tage unter den Erscheinungen des Darmverschlusses ein und es fand sich die Pars pylorica des Magens, welcher eine sanduhrförmige Gestalt hatte, durch den vorn links liegenden Zwerchfellschlitz hindurchgetreten, während die Pars cardiaca in der Bauchhöhle lag; ferner ist auch eine 32 cm lange Dickdarmschlinge durch den Schlitz getreten. («Sanitätsbericht über die königl. preuss. Armee von 1889–1890». Refer.: «Centralbl. f. Chir.» 1893, N. 38.)

35) Ein 22-jähriger Mann erhielt einen Messerstich in die linke Seite. Wunde wurde genäht. Der Verfasser bekam den Patienten 6 Stunden nach der Verletzung — hochgradige Anämie, in der Mammillarlinie über der 8.–10. Rippe zweifaustgrosse, elastische Geschwulst, an der prominentesten Stelle derselben eine 6 cm lange vernähte Wunde. Nach Lüftung der Naht und Beseitigung der Blutgerinnsel gewahrte Verfasser im Grunde der Wunde Netz, welches sich an der Stelle, an welcher die 9. und 10. Rippe durchschnitten worden waren, hindurchgezwängt hatte. Resection von 6—7 cm langen Stücken aus diesen beiden Rippen. Der eingeführte Finger gelangte auf dem durch das prolabirte Netz gebahnten Wege in die Pleurahöhle und von da durch eine Zwerchfellslücke in den Bauch. Gleichzeitig stellte sich eine profuse Blutung ein. Verfasser führte sogleich die Laparotomie von einem am äusseren Rande des Rectus geführten Schnitte aus, entfernte zahlreiche Gerinnsel aus der

Bauchhöhle, verschloss eine 4—5 cm lange, heftig blutende Wunde an der vorderen Magenwand mittelst typischer Darmnaht und legte auf die etwa 5 cm lange, nahe der Resectionsstelle der Rippen gelegene Zwerchfellwunde einige Peritoneum, Muskel und Pleura fassende Knopfnähte an, wobei ihm die vorher ausgeführte Rippenresection das Annähen der Wundränder in hohem Grade erleichterte. Tod nach 10 Stunden in Folge hochgradiger Anämie. (M. Borsuk, «Medycyna» 1893, N. 17. Refer.: «Centralbl. f. Chir.» 1893, N. 35.)

36) Ein Patient war wegen der von ihm empfangenen 11 Wunden sehr blutlos. Das Zwerchfell war durch den 8. Intercostalraum hindurch verletzt worden; die Wunde lag sehr nach hinten, so dass sie durch die Rippenlappenbildung (nach Postemski und Rydygier) nicht zu erreichen war. Darum bildete Verfasser den Thoraxlappen mit oberer Basis nach doppelter Durchtrennung der 6., 7., 8. und 9. Rippe. Dies gab eine grosse Thür; Verfasser konnte, durch die auf der Kuppel befindliche Wunde hindurch die Hand einführend, bequem Unverletztheit von Herz und Lunge und der Bauchorgane konstatieren. Naht des Zwerchfelles in zwei Schichten, Naht der Pleura. Während der Operation (35 Min.) und nach derselben musste vielfach Coffein injicirt werden, um Patienten am Leben zu erhalten. Im weiteren Verlaufe etwas Necrose an 8. und 9. Rippe, vor deren septischem Einfluss die Pleuranaht, welche gehalten hatte, Schutz gewährte. (Parlavecchio, «Riforma med.» 1893, 17. April. Refer.: «Centralbl. f. Chir.» 1893, N. 28.)

37) A. erlitt bei einer Schlägerei zwei Messerstiche, von welchen der eine 3 cm tief die linke Scapula an ihrem unteren Winkel in die Tiefe drang, während der andere den 7. Intercostalraum in der Axillarlinie traf, und von hier durch die Brust und die Bauchhöhle ging. Nachdem die Scapulawunde genäht war, wurde die andere Wunde bis auf 15 cm Länge erweitert und die 8. Rippe 10 cm lang resecirt. Es zeigte sich hierauf das Diaphragma, sowie auch die hintere Wand des Magens durchgeschnitten. Es wurde zuerst der Magen, dann das Diaphragma zugenäht und schliesslich die Thoraxwunde geschlossen. Heilung per primam. (G. Ninni, «Riforma med.» X., 1894. Refer.: «Schmidt's Jahrbücher der ges. Med.» Bd. 244, S. 163.)

38) B., ein 25-jähriger Maurer, wurde von einem Messerstich getroffen, welcher zwischen der vorderen und mittleren Axillarlinie im 10. Intercostalraum in die Tiefe drang. Aus der Wunde hing ein Stück Epiploon heraus. Wegen des grossen Umfanges der Wunde musste eine erhebliche Verletzung des Darmes vermuthet werden und es wurde deshalb eine Thoracolaparotomie ausgeführt, indem die 11. Rippe 6 cm lang resecirt wurde. Die Därme zeigten sich aber unverletzt. Nun wurde von der Bauchhöhle aus zuerst das Diaphragma, dann das Peritoneum genäht. Hierauf wurde die Thoraxwunde geschlossen. Heilung per primam. (Ibidem et idem.)

39) C. erhielt einen Messerstich in die Linea angularis des 9. Intercostalraumes. Nach entsprechender Erweiterung der Wunde wurde die 10. Rippe resecirt und von hier aus das durchschnittene Diaphragma genäht. Prompte Heilung. (Ibidem et idem.)

40) Ein 50-jähriger Soldat hatte vor 11 Jahren einen Messerstich in den 8. linken Intercostalraum zwischen Axillar- und Mammillarlinie erhalten. Bald nach der Verletzung bildete sich hier eine Geschwulst von Hühnereigrösse, die alle Zeichen einer traumatischen Zwerchfellhernie darbot. Der Verfasser legte sie frei, indem er einen grossen, von der 4. bis zur 11. Rippe und von einer 2 cm vom Brustbeinrand entfernten Linie bis zur Axillarlinie reichenden Haut-Muskel-Knochenlappen bildete und diesen dann zurückschlug. Die Hernie bestand aus Netz und einem Theil des Colon transversum; ersteres wurde resecirt, letzteres durch die Zwerchfellöffnung zurückgeschoben und diese dann selbst mit Catgut vernäht. Zurücklagerung des Lappens; genaue Knochen-Muskel-Hautnaht. Vor Anlegung eines Druckverbandes wurde die in die Pleurahöhle eingedrungene Luft mittelst Trocars ausgesaugt. — Die Heilung wurde durch ein leichtes serosanguinolentes, pleuritisches Exsudat gestört. Das von Verfasser angewendete Verfahren gleicht am meisten einer früher von Postemski empfohlenen Methode der Thoracoplastik bei Zwerchfellhernien. (Liobet, «Revue de Chir.» 1895, XV. Refer.: «Schmidt's Jahrbücher» Bd. 249, S. 271.)

41) Ein 29-jähriger Mann hat mehrere Messerstiche bekommen, darunter einen in den 9. linken Intercostalraum in der hinteren Axillarlinie. Wunde war 4 cm lang mit Vorfall eines ca. 3 Finger

dicken, 8 cm langen Netzstückes. Behandlung: Desinfection und Reposition durch die erweiterte Wunde zunächst in die Pleurahöhle und von da durch eine 4 cm lange Wunde im Zwerchfell (ca. 4 Finger breit von seiner Ansatzstelle am Brustkorb entfernt) in die Bauchhöhle. Vernähen der Zwerchfellwunde, Verschluss der Thoraxwunde. Heilung. (Schlatter, «Correspondenzblatt für Schweizer Aerzte», 1895, S. 353. Refer.: «Jahresberichte ü. d. Fortsch.» etc. von Prof. O. Hildebrand, 1895, S. 601.)

42) Ein 50-jähriger Mann hat einen Messerstich im 8. Intercostalraum links, zwischen der Axillar- und Mammillarlinie bekommen. An den Stich schloss sich eine Hernia diaphragmatica an. Chirurgische Behandlung nach Postemski's Methode. (Liobet, «Revue de Chir.» 1895, N. 1, S. 15. Refer.: Ibid. S. 602.)

43) Messerstich in den 7. Intercostalraum links mit Vorfall eines Netzstückes. Reposition und Vernähung. Die Entstehung der eingeklemmten Hernia diaphragmatica nach 10 Monaten. Behandlung: Postemski-Rydygier'sche Methode. Vollständige Heilung. (Farianto. Refer.: Ibid. S. 602.)

44) *a.* 2 cm lange Stichwunde im 8. Intercostalraum rechts, Axillarlinie. — Naht der Wunde. Mehrere Tage Hämaturie. Glatte Heilung.

45) *b.* 6 cm langer, schief verlaufender Stich im 9. Intercostalraum, links, Axillarlinie. Netzvorfall. — Das Netz wird resecirt und zurückgeschoben. Dabei entsteht Pneumothorax. Naht der Wunde. Heilung.

46) *c.* 3 cm langer Stich im 9. Intercostalraum links mit Netzvorfall. Resection und Reposition des Netzes (vorübergehend allgemeines Emphysem in Folge eines gleichzeitig vorhandenen Lungenstiches im 3. Intercostalraum). Nach 10 Tagen wird ein Abscess unter der genähten Wunde entdeckt, der aufbricht. Das Drainagerohr dringt 4 cm tief ein. Heilung.

47) *d.* Kleiner Stich im 9. Intercostalraum rechts, vordere Axillarlinie. Naht. Erbrechen. Nach 7 Tagen Fieber, auch Icterus. Nach 18 Tagen wird unter der Narbe Eiter entdeckt; Incision. Der sondierende Finger gelangt in einen grossen Abscessraum (Leberabscess). Heilung.

48) *e.* Kleiner Stich im 9. Intercostalraum, links; vordere Axillarlinie; mit Netzvorfall. Resection und Reposition des Netzes. Glatte Heilung.

49) *f.* 3 cm langer Stich im 9. Intercostalraum, links, Axillarlinie. Patient kam genäht, mit Netztheilen zwischen den Wundrändern, nach 8 Stunden in Behandlung. Starkes Erbrechen. Angstgefühl. Da es nicht gelang, das Netz zurückzubringen, wird die Laparotomie gemacht (Querschnitt unter dem Rippenbogen). Die Zwerchfellwunde wird aber nicht gefunden, daher Schluss der Bauchhöhle und Naht der Zwerchfellwunde von oben her nach Resection der 9. Rippe. Tod nach einigen Stunden. (Nicolás Repetto, Buenos-Aires. Dissertation, 1894. Refer: «Centr. f. Chir.» 1895, N. 6.)

50) Der 24-jährige Patient kam 3 Stunden nach der Verletzung mit einer 3 cm langen, querverlaufenden, durch vorgefallenes Netz verschlossenen Wunde in der hinteren Axillarlinie zwischen der 9. und 10. Rippe linkerseits und mit Pneumothorax derselben Seite in die Klinik, wo eine Bauch- und Brustfell durchbohrende Zwerchfellverletzung diagnosticirt wurde. Da eine Verletzung des Magens oder eines in dessen Nähe gelegenen Organs nicht ausgeschlossen war, wurde parallel zum Rippenbogen eingeschnitten, die Bauchhöhle eröffnet, bei der Untersuchung der Eingeweide plötzlich ein zischendes Geräusch, wie es bei der Entstehung eines Pneumothorax zu hören ist, vernommen und ein in einer Lücke des Zwerchfells verschwindendes Stück Netz gefunden, dessen Fortsetzung die vorgefallene Partie war. Nach Resection der letzteren wurde das erstere in die Bauchhöhle zurückgebracht, die deutlich sich einstellende, handbreit vom Ansatz des Zwerchfells entfernte, 4 cm lange, glattrandige und von vorn nach hinten verlaufende Zwerchfellwunde durch 5 Serosa und Muscularis fassende Nähte verschlossen, und nach Revision der Baucheingeweide die äussere Wunde vereinigt. $^1/_2$ Stunde nach der Operation erfolgte blutiges Erbrechen; die Quelle der Blutung musste unentschieden gelassen werden Indem letztere nicht wiederkehrte, war der weitere Verlauf ein ungestörter, so dass Patient nach 25 Tagen geheilt entlassen werden konnte. (A. Schönwerth, «Münchener med. Wochenschr.» 1895, N. 35.)

51) Zwei Fälle von Verwundung des Zwerchfelles. Im ersten Falle handelt es sich um eine 4 cm lange Wunde im 7. linken

Intercostalraum auf der linea axillaris anterior mit Vorfall des ganzen Magens. Behandlung: Resection von 4 cm der 8. und 9. Rippe, Reposition des Magens und Naht der 3 cm langen Zwerchfellwunde. Heilung. — Im zweiten Falle handelt es sich um eine Wunde links im 8. Intercostalraum auf der linea axillaris anterior mit Vorfall des Netzes. Behandlung: Resection der 9. Rippe, Vernähung des Zwerchfelles. Heilung. (Sorrentino, «Rif. med.» 1895, N. 82. Refer.: «Jahresber.» von Prof. O. Hildebrand, 1895, S. 601.)

52) Fünf Fälle von Messerstichverletzungen der linken Zwerchfellhälfte im 6., 7. oder 8. Intercostalraum. Jedes mal bestand Netzvorfall. Im Falle Ballerini's ausserdem Verletzung der Lunge mit Bildung eines leichten Hämothorax; im ersten Falle Rossini's Verletzung des linken Leberlappens; in dem Manara's des Magens. In allen Fällen wurde nach Resection eines 8—10 cm langen Stückes Rippe von der Pleura aus die Wunde durch directe Naht geschlossen, und zwar meist vermittelst durch die ganze Dicke des Zwerchfelles gehender Knopfnähte. Ebenso wurde die äussere Wunde genäht. Im Fall von Ballerini und Manara entstand Pyothorax, der eine weitere Resection nothwendig machte, sonst erfolgte Heilung per primam. Die Zwerchfellnath hielt stets und schützte das Bauchfell vor Infection. (Ballerini, Rossini, Saraiva, Manara, «Bull. d. Soc. Lancisiana d. osp. di Roma» 1894, Fasc. II. Refer.: «Centralbl. f. Chir.» 1896, N. 3.)

53) Ein 29-jähriger Mann erhielt mehrere Messerstiche in die Brust, welche heilten. 7 Wochen später, nach Heben einer schweren Last, Einklemmungserscheinungen, Erguss in die linke Pleura. Diagnose: eingeklemmte Hernia diaphragmatica. Nach Rippenresection und Eröffnung der Pleura plötzlicher Tod. Bei der Section findet sich in der linken Zwerchfellhälfte ein 8 cm weites rundliches Loch, durch welches der grösste Theil des Magens mit einem Theil des Netzes durchgeschlüpft war. Todesursache war wohl neben der schweren Störung des Allgemeinbefindens der durch die Operation acut entstandene Pneumothorax. Vielleicht ist es besser, die eingeklemmten Zwerchfellbrüche von der Bauchhöhle aus anzugreifen. (A. v. Bergmann, «St. Petersburger med. Wochenschr.» 1896, N. 48.)

54—58) Vier Fälle von Stichwunden des Zwerchfelles durch 6., 7., 8. und 9. Intercostalraum. In drei Fällen wurde nur eine,

in einem Falle zwei Rippen resecirt, 6, 8, 10 cm lang, um bequem das Zwerchfell nähen zu können. In drei Fällen war die Heilung in 15—16 Tagen vollendet, darunter ein Fall mit Leberwunde und Vorfall eines grossen Stückes Netz. Der vierte Fall mit grossem Blutverlust und Netzvorfall, der erst nach 12 Stunden in Behandlung kam, verbunden mit schmutzigen Lappen, zu dem eine Pleuritis purulenta hinzutrat, die zahlreiche Rippenresectionen erforderte, war zur Zeit der Berichterstattung durch Ballerini auch beinahe geheilt. (Rossini, Ballerini, Saraiva, «Riforma med.» 1893, Mai 20. Refer.: «Centralbl. für Chir.» 1893, N. 33.)

59) Ein spontan geheilter Fall von Stichverletzung des Zwerchfelles und der Brust durch Bajonett. Die Waffe war 5 cm rechts von der Mittellinie am 8. Rippenknorpel eingestochen und musste, der Annahme des Verfassers zufolge, 32 cm tief eindringend, rechten Leberlappen, Zwerchfell und Lunge getroffen haben. Eine starke Blutung aus der Wunde und Hämoptoe waren erfolgt, da Pneumothorax und Emphysem entstanden. (Cordillot, «Gazette hebdomad.» 1899, N. 85. Refer.: «Jahresberichte» von Prof. Hildebrand, 1899, S. 476.)

60) Ein Fall von Stichverletzung bei Selbstmordversuch eines 17-jährigen Menschen. Heilung durch breitere Eröffnung der Herzbeutelwunde und besonders Eröffnung des Bauchraumes mit Jodoformgazedrainage. Die Diagnose war vorher gestellt für die Pericardialwunde — das Herz zeigte sich nachher unberührt — unter anderen Zeichen durch eigenthümliche, mit klingendem Rasseln zu vergleichende, mit der Herzaction synchronische und nicht an eine bestimmte Stelle des Herzraumes gebundene Geräusche. Für die Zwerchfellverletzung war besonders charakteristisch: die ganze linke Bauchhälfte druckempfindlich; bei leichter Betastung namentlich der linken Bauchhälfte Eintreten einer extensiven Spannung der Bauchmuskulatur unter gleichzeitigem Fehlen von Zeichen, welche für eine Verletzung der intraabdominalen Organe sprechen. (H. Reimann, «Wiener med. Wochenschrift» 1900, N. 16.)

61) Die 30-jährige Zigeunerin bekam eine Wunde am Thorax rechts rückwärts zu der 8. und 9. Rippe, 4 cm lang, diese dilatirt mit Ecarteur zeigte perforirende Wunde in der Leber. Tamponade.

Sutur der Naht. Nach einem Monat geheilt. (Michailowsky, «Chirur. material.» S. 24—29. Refer.: «Jahresberichte» von Prof. Hildebrand, 1900, S. 704.)

62) Der betreffende Patient (Knabe) war von einem Betrunkenen in die linke Seite gestochen und unter den Erscheinungen einer starken Anämie (beschleunigter Puls, Collaps) in das Krankenhaus aufgenommen worden. Im 7. Intercostalraume in der Axillarlinie fand sich eine 4 cm lange Stichwunde, die Brusthöhle mit Luft gefüllt. Er erholte sich langsam. Die Temperatur war am nächsten Tage 38,4; es fand sich starke Spannung der Bauchmuskulatur, der Leib war druckempfindlich, die Verletzung der intraabdominellen Organe war also wahrscheinlich. Verfasser resecirte nunmehr ein Stück der Rippe und präparirte einen Weichtheillappen ab. Dabei zeigte sich, dass der Stich die linke Lunge, das Zwerchfell und die Milz verletzt hatte. Verfasser nähte Milz und Zwerchfell und legte den Weichtheillappen auf das Zwerchfell auf. Heilung. (Körte, «115. Sitzung der Freien Vereinigung der Chirurgen Berlins, 11. Febr. 1901». Refer.: «Centralbl. f. Chir.» 1901, N. 14.)

In folgender Tabelle habe ich sämmtliche Fälle zusammengestellt, um erstens kurze Uebersicht der ganzen Kasuistik in Bezug auf einige Einzelheiten zu erleichtern, und zweitens zu zeigen, wie die Krankengeschichten in gewisser Hinsicht ungenügend sind.

Nummer d. Krankengeschichte.	Aeussere Wunde: ihre Lage, Grösse, ihr Verlauf.	Innere Zwerchfellwunde: ihre Lage, Grösse, ihr Verlauf.	Mitverletzungen und Symptome.	Secundäre, später eintretende Complicationen.	Behandlungseingriffe und Ausgang.	Zeitraum zwischen der Verletzung und dem Tode.	Geschlecht und Alter.
1.	4 Finger breit von der Wirbelsäule zwischen der 6. und 7. Rippe.	Muskulöser und sehniger Theil.	Puls beschleunigt, Blutung, Athembeschwerden, Fieber, Schmerzen.	Prolaps eines Theiles des Colons, Gangrän desselben.	Aderlässe; öligte Klystiere, Bähungen, Antiphlogose. Tod unter zunehmenden Schmerzen.	6 Tage.	Mann.
2.	Brust. ?	?	Respirationsbeschwerden.	Einklemmung des prolabirten Theiles des Jleum und des Colon transversum.	Tod unter peritonitischen Erscheinungen.	11 Monate.	Mann (Soldat).
3.	Linke Brustseite unter der 9. Rippe.	Sehniger Theil, links.	?	Magenprolaps.	?	7 Monate.	Mann.
4.	Brust. ?	Linke Hälfte.	Kolik gleich nach der Verletzung.	Prolaps eines grossen Theiles des Colon.	?	?	Mann.
5.	Linke Brustseite.	Links, sehniger Theil des Zwerchfells.	Wiederholte Magenschmerzen.	Prolaps des Netzes, des Theiles von Colon transversum. Magenverlagerung.	Tod unter den Jleuserscheinungen.	Einige Jahre.	Mann 40 J.
6.	?	Foramen œsophageum erweitert.	Schmerzen, Blutung, tiefe Ohnmacht, Unterbrechung der Athmung, Schluchzen.	Prolaps der cardialen Hälfte des Magens, des Duodenum (Theiles) und Colon.	Tod an beschriebenen Symptomen.	?	Mann (Soldat).
7.	?	Mitte des Zwerchfelles.	?	Prolaps des Magens.	?	3 Tage.	?
8.	Zwischen der 4. und 5. Rippe.	Aeusserst enge Wunde.	Husten, Respirationsbeschwerden — vorübergehend.	Prolaps des Dünndarms.	Tod in tiefer Ohnmacht unter Athembeschwerden.	10 Tage.	Mann.
9.	Links, unter der letzten wahren und ersten falschen Rippe. Kleine Wunde.	Links.	Fieber. Respirationsbeschwerden.	Prolaps des Netzes aus der äusseren Wunde. Abscess in der linken Brusthöhle (Empyem). Prolaps des Netzes durch Zwerchfellwunde.	Starb «schwindsüchtig.» (Tuberculose?)	3 Monate.	Mann.
10.	?	?	Keine, anscheinend vollkommene Herstellung.	Eingeklemmter Prolaps des Magens.	?	3 Monate.	Mann.
11.	Zwischen der 4. und 5. Rippe. Gegenwunde am Rücken an der 9. Rippe.	Sehniger Theil, links.	Anfangs nichts. Nach 5 Monaten, anhaltendes 5-tägiges Erbrechen.	Vollständiger Magenprolaps, auch Pancreas und Netzprolaps, Verlagerung des Herzens, Verzehrung der linken Lunge.	Tod während des anhaltenden Brechenanfalls.	5 Monate 5 Tage.	Mann (Studierender).

Nummer d. Krankengeschichte.	Aeussere Wunde: ihre Lage, Grösse, ihr Verlauf.	Innere Zwerchfellwunde: ihre Lage, Grösse, ihr Verlauf.	Mitverletzungen und Symptome.	Secundäre, später eintretende Complicationen.	Behandlungseingriffe und Ausgang.	Zeitraum zwischen der Verletzung und dem Tode.	Geschlecht und Alter
12.	Brust. ?	?	Heftige Schmerzen in der Brust, Beklemmung, mühsames Athmen, Erbrechen, Unvermögen auf einer Seite zu liegen.	Magenprolapseinklemmung.	?	48 Stunden.	?
13.	Der 9. linke Intercostalraum.	3 Fingerspitzen breite Oeffnung.	Wiederholte Ileussymptome.	Prolaps eines Theiles von Colon transversum, Netzes.	Starb an Ileus.	15 Monate.	Mann, 45 J. (Schuster).
14.	Unter der linken Brust.	?	?	Prolaps eines Theiles des Colon transversums und eines Theiles des Netzes. Einklemmung.	?	Ungefähr 20 Jahre.	Frau, 25 J. als Mädchen
15.	Der 8. linke Intercostalraum.	Eine für 3 Finger durchgängige Oeffnung, links.	Oft Schmerzen in der linken Brusthälfte, Uebelkeit, Erbrechen.	Prolaps und Einklemmung eines Theiles des Colon transversum und Omentum.	Tod unter den Erscheinungen der «Darmentzündung».	12 Jahre	Mädchen 2 J.
16.	Linke Brustseite, 2 1/2 Zoll lang.	Kleine Wunde.	Fieber, Empfindlichkeit des Epigastrium, Erbrechen, Verstopfung.	Magenprolaps, Pylorus eingeklemmt.	Aderlässe, Calomel, Klystiere etc.	11 Tage.	Mann.
17.	Linke Brustseite. Zwei Wunden.	Zwei Wunden.	Dyspnoe nach 3 Tagen.	Prolaps eines grossen Theiles von Colon transversum.	Tod unter den zunehmenden Athembeschwerden.	5 Tage.	Mann.
18.	Der 5. Intercostalraum, etwas nach innen von der Mammilla, links.	2 Finger breiter Spalt, gegenüber dem 5. Intercostalraum.	?	Prolaps des Ileum, des Colon transversum und des Netzes. Der untere Theil von Jejunum war verschlossen.	Starb an Ileuserscheinungen.	6 Jahre.	Mann, 42 J. (Schiffscapitain).
19.	Links, im 8. Intercostalraum, am Rücken, etwas nach innen vom unteren Angulus Scapulae. Horizontale, 1 Zoll lange Wunde.	Links unter dem Unterlappen der linken Lunge.	Anfangs: Blutung, Schmerzen (bei Berührung) an der linken Schulter und in der Umgebung der Wunde. Später peritonitische Symptome.	Prolaps einer Partie des Netzes und des Colon transversum.	Opium, Kälte, örtliche Blutentziehung. Tod unter den Peritonitissymptomen.	18 Monate.	Mädchen 18 J.
20.	Zwischen der 8. und 9. Rippe, linke Axillarlinie. Wunde ungefähr 1/3 cm lang.	Links, 4 cm vom Foramen œsophageum u. aorticum.	Spätere Symptome: Schmerz, Erbrechen.	Prolaps von Colon transversum und Netz.	Starb an asphyctischen Erscheinungen.	5 Jahre.	Mann 41 J.
21.	Linke Axillarlinie, 7. Rippe.	In der Nähe der linken Ecke des Centrum tendineum.	Spätere Symptome: Erbrechen während der 6 Jahre.	Prolaps eines Theiles des Magens, des Duodenum und Colon transversum mit Netz.	Opium, Regulierung der Diät. Starb an Tetanusähnlichen Erscheinungen.	7 Jahre.	Frau 28 J.

22.	Rechte Axillarlinie, am unteren Rande der 9. Rippe.	?	?	Prolaps des Colon transversum mit einem Theile des Netzes. Einklemmung.	Starb an Peritonitis und Ileus.	1 Jahr.	Mädchen 18 J.
23.	Links, zwischen der 5. und 6. Rippe, ausser- und unterhalb der Mammilla.	2 Finger breites Loch, links.	Spätere Symptome: Vollsein im Magen, Bluterbrechen.	Prolaps des Magens (mit Blut gefüllt), des Anfangstheiles des Duodenum und des Netzes.	Tod unter den wiederholten Bluterbrechen.	6 Monate.	Mann 22 J.
24.	Unter der linken Mamma.	Links vom Oesophagus, 2 Zoll lange Oeffnung.	?	Prolaps des Magens, des Duodenum, des Anfangstheiles von Jejunum und des Colon transv.	Tod ?	24 Stunden.	Mann.
25.	Links, zwischen der 6. und 7. Rippe.	2 cm langes und 9 mm breites Loch, linke Hälfte.	Ein Stück Netz in die äussere Wunde verlegt.	Prolaps der 10 cm langen Darmschlinge mit Netz.	Tod bei heftigen plötzlich eingetret. Schmerzen in der linken Brustseite.	6 Monate.	Mann (Soldat).
26.	Knorpel der linken 8. Rippe.	Links von der Oesophagusöffnung, $1^1/_4$ Zoll lang.	Wiederholte Kolikanfälle.	Prolaps (und Gangrän) des Colon transversum.	Tod in einem Kolikanfall.	8 Monate.	?
27.	Links, 2 Zoll nach aussen, 1 Zoll nach unten von der Mammilla.	2 Zoll lang.	Starker Collaps in Folge der Blutung; Milz verletzt.	Prolaps des Magens, eines Theiles von Colon transv.	Tod im Collapszustande.	20 Stunden.	Mann 43 J.
28.	Ausserhalb der linken Mammilarlinie, der 6. Intercostalraum, 14 mm lang.	2 Wunden links.	Die Leber verletzt. Der Magen perforirt. Blutung aus der verletzten Aorta desc.	Nichts.	Tod.	Einige Minuten.	Mann.
29.	Linke Brusthälfte.	Nach vorn von der Oesophagusöffnung.	Spätere Symptome: Athemnoth, Verdauungsstörungen, Schmerzen im Epigastrium.	Prolaps des Magens und des Duodenum bis Ductus choledochus. Duodenum eingeklemmt.	Tod in einer Apoplexie.	3 Jahre.	Mann 51 J.
30.	Der 11. Intercostalraum (hinten?), links.	Links. ?	Vorfall des Netzes aus der äusseren Thoraxwunde.	Prolaps des Netzes, Pneumothorax.	Vernähen d. beiden Wunden, Desinfection, Heilung.	—	?
31.	Der 11. Intercostalraum (hinten? links, rechts?)	Wunde ?	?	Prolaps und Einklemmung des Darmes.	Vernähung, Heilung.	—	Mann.
32.	?	Wunde des Diaphragma.	Milz verletzt.	Nichts.	Vernähen der Milzwunde und Zwerchfellwunde.	—	?
33.	Linea axillaris media, der linke 8. Intercostalraum.	Wunde ?	Starke Blutung aus der Lungenwunde. Fieber und eitriger Auswurf.	Nichts.	Operativer Eingriff. NaCl-Infusion, Heilung.	—	Mann.
34.	Linke Brustseite.	Vorn links, schlitzförmig.	?	Prolaps der Pars pylorica des Magens und einer Dickdarmschlinge.	Tod unter den Ileuserscheinungen.	Einige Monate.	Mann.

Nummer d. Krankengeschichte.	Aeussere Wunde: ihre Lage, Grösse, ihr Verlauf.	Innere Zwerchfellwunde: ihre Lage, Grösse, ihr Verlauf.	Mitverletzungen und Symptome.	Secundäre, später eintretende Complicationen.	Behandlungseingriffe und Ausgang.	Zeitraum zwischen der Verletzung und dem Tode.	Geschlecht und Alter
35.	Linke Mammillarlinie, der 8. oder 9. Intercostalraum.	Wunde ?	Magenverletzung, starke Blutung.	Nichts.	Starb in Folge der hochgradigen Anämie. Operativer Eingriff, Resection, Laparotomie.	10 Stunden.	Mann 22 J.
36.	Der 8. Intercostalraum ?	Sehr nach hinten.	Anämie (10 andere Wunden).	Nichts.	Resection etc. Heilung.	—	Mann.
37.	Der linke 7. Intercostalraum in der Axillarlinie.	Wunde ?	Magen verletzt.	Nichts.	Resection, Vernähen, glatte Heilung.	—	Mann.
38.	Der 10. linke Intercostalraum zwischen der vord. und mittleren Axillarlinie.	Wunde ?	?	Vorfall (Prolaps) des Netzes.	Resection, Vernähen, Heilung per primam.	—	Mann 25 J.
39.	Der 9. Intercostalraum, linea angularis.	Wunde ?	?	Nichts.	Resection, Vernähen, glatte Heilung.	—	Mann
40.	Der 8. linke Intercostalraum, zwischen der Axillar- und Mammillarlinie.	Wunde ?	?	Prolaps («Hernie») des Netzes und eines Theiles des Colon transversum, Pleuritis.	Resection etc., Vernähen, Heilung.	—	Mann, 50 J. (Soldat).
41.	Der 9. linke Intercostalraum in der hinteren Axillarlinie, 4 cm lange Wunde.	Wunde 4 cm lang, ca. 4 Finger breit von Ansatzstelle am Brustkorb entfernt.	?	Prolaps des Netzes.	Verschluss der Wunden, Heilung.	—	Mann 29 J.
42.	Der 8. Intercostalraum zwischen der Axillar- und Mammillarlinie, links.	Wunde ?	?	Hernia diaphragmatica ?	Chirurgische Behandlung, Heilung.	—	Mann 50 J.
43.	Der 7. linke Intercostalraum.	?	?	Hernia diaphragmatica ? nach 10 Monaten. Einklemmung derselben.	Reposition und Vernähung. 10 Monate später Postemski - Rydygier'sche Methode. Heilung.	—	?
44.	Der 8. Intercostalraum, rechte Axillarl. 2 cm lang.	?	Mehrere Tage Hämaturie.	Nichts.	Vernähen, glatte Heilung.	—	Mann.
45.	Links, der 9. Intercostalraum in der Axillarlinie. 6 cm lang.	?	Pneumothorax.	Netzvorfall.	Reposition des Prolapses, Vernähen, Heilung.	—	Mann.
46.	Der linke 9. Intercostalraum, 3 cm lange Wunde.	Wunde ?	?	Prolaps des Netzes, Abscess unter der Naht der Thoraxwunde.	Resection und Reposition des Netzes, Drainage, Heilung.	—	Mann.

47.	Der 9. rechte Intercostalraum, vordere Axillarlinie.	Wunde ?	Leberverletzung.	Abscess in der Leber.	Heilung.	—	Mann.
48.	Der linke 9. Intercostalraum, vordere Axillarlinie.	Wunde ?	?	Prolaps des Netzes.	Resection und Reposition des Netzes, Glatte Heilung.	—	Mann.
49.	Der linke 9. Intercostalraum, Axillarlinie.	Wunde ?	Starkes Erbrechen, Angstgefühl.	Prolaps des Netzes ist schwer zu reponiren.	Laparotomie und Rippenresection.	Einige Stunden.	Mann.
50.	Der 9. linke Intercostalraum, die hintere Axillarlinie, 3 cm lang, quer verlaufend.	Handbreit vom Ansatz, 4 cm lang, von vorn nach hinten verlaufend.	?	Prolaps des Netzes. Blutiges Erbrechen nach der Operation.	Nähte, Heilung.	—	Mann 24 J.
51.	Der 7. linke Intercostalraum, linea axillaris anterior.	Wunde ?	?	Prolaps des ganzen Magens.	Rippenresection, Reposition des Prolapses, Nähte, Heilung.	—	?
51 a.	Der 8. linke Intercostalraum, linea axillaris anterior.	Wunde ?	?	Prolaps des Netzes.	Rippenresection, Nähte, Heilung.	—	?
52. 5 Fälle	Der 6., 7. oder 8. Intercostalraum.	Wunden ?	1) Lunge verletzt. Hämothor. 2) Linker Leberlappen verletzt. 3) Magen verletzt.	1) Prolaps d. Netzes, Pyothorax 2) Prolaps des Netzes. 3) Dasselbe, Pyothorax. 4) Dasselbe. 5) Dasselbe.	Resection der Rippen, Heilung.	—	?
53.	Brust, linke Hälfte.	Linke Hälfte. 8 cm, rundliches Loch.	?	Prolaps des grösseren Theiles des Magens und Netzes.	Tod während der Operation.	7 Wochen.	Mann 29 J.
54—58	Der 6., 7., 8. und 9. Intercostalraum.	Wunden ?	1) Leberwunde. Pleuritis purulenta.	1) Prolaps des Netzes.	Rippenresectionen u. Vernähen d. Wunden, Heilung.	—	?
59.	Der 8. Rippenknorpel, 5 cm rechts von der Mittellinie, 32 cm tief.	Wunde ?	Starke Blutung, Hämoptoe, Pneumothorax. Mitverletzungen wahrscheinlich.	?	?	?	?
60.	Linke Brusthälfte.	Wunde ?	Herzbeutelverletzung, Spannung der Bauchmuskulatur.	?	Eröffnung des Pericardium, Vernähen d. Wunden, Heilung	—	Mann 17 J.
61.	Rechts, zwischen der 8. und 9. Rippe, 4 cm lang.	Wunde ?	Leberverletzung.	?	Tamponade, Nähte, Heilung.	—	Frau 30 J.
62.	Linke Thoraxseite, der 7. Intercostalraum, Axillarlinie, 4 cm lang.	Wunde ?	Starke Anämie, etwas Fieber. Spannung d. Bauchmuskulatur. Linke Lunge und Milz verletzt.	?	Nähte etc. Heilung.	—	Knabe.

Ein Blick auf die eben angeführte Kasuistik und Tabelle genügt, um zu bemerken, dass in der Mehrzahl der Fälle die linke Hälfte des Thorax und des Diaphragma getroffen wird. Diese auffallende Erscheinung findet jedoch eine sehr einfache Erklärung darin, dass es sich hier fast ausschliesslich um Stiche mit der rechten Hand des Gegners handelt (Lacher). Das Verhältniss zwischen den Verletzungen der rechten und der linken Seite des Diaphragma ist nach unserer Statistik 4 : 56, d. h. in Procenten ausgedrückt, 7,1 % gleich. Das Vorherrschen der linksseitigen Diaphragmaverletzungen bedingt die häufige Entstehung der Baucheingeweideprolapse, da die linke Seite des Diaphragma gegenüber der rechten Seite desselben, die durch die Leber geschützt ist, keinen ähnlichen Schutz durch das massive Organ besitzt.

Was die Lokalisation der äusseren Wunden anbetrifft, ergibt unsere Kasuistik folgende Verhältnisse: Von 42 Fällen, in denen die Höhe der äusseren Wunde angegeben ist, sind

14 Fälle im 8. Intercostalraum,
12 Fälle im 9. Intercostalraum,
8 Fälle im 7. Intercostalraum,
5 Fälle im 6. Intercostalraum,
5 Fälle im 5. Intercostalraum,
2 Fälle im 11. Intercostalraum,
2 Fälle im 4. Intercostalraum und
1 Fall im 10. Intercostalraum.

Früher (s. 29) haben wir die Zahl der Nebenverletzungen der Leber, des Magens und der Milz angegeben. Was die Nebenverletzungen der übrigen Organe anbetrifft, konnten wir in unserer Kasuistik nur wenig davon anführen, namentlich je einen Fall der Verletzung der Aorta abdominalis (der 28.) und des Herzbeutels (der 60.) und 3 Fälle der Nebenverletzungen der Lunge. Es ist schwierig, irgend einen Zusammenhang zwischen der Höhe der äusseren Thoraxwunde und der Art der Nebenverletzungen festzustellen. Diese Schwierigkeit wird nicht nur durch in gewisser Beziehung mangelhafte Krankheitsgeschichten in unserer Kasuistik bedingt, sondern auch durch die Abhängigkeit sowohl der Zwerchfellverletzungen, als auch der Nebenverletzungen ausser von der Höhe der äusseren Thoraxwunde, auch von der Tiefe und der Richtung des Stichkanals, vom Stande des Diaphragma u. s. w. Man könnte

also nur die Abhängigkeit der Verletzungen des Diaphragma samt Nebenverletzungen von einer ganzen Reihe Factoren feststellen, deren Mangel in unserer Kasuistik so scharf hervortritt. Dasselbe gilt auch für die Entstehung der Prolapse. Auch hier fehlt jede directe Abhängigkeit von der Höhe der äusseren Wunde.

Was die prolabirten Organe anbetrifft, so trifft man am häufigsten das Netz, nämlich in 18 Fällen, bei der Gesamtzahl der Prolapse gleich 27; ausserdem fanden wir das Colon transversum in 10 und den Magen in 5 Fällen; seltener kommen Prolapse von Ileum vor.

Die Prolapse stellen sehr schwere Complicationen dar, denn erstens verdrängen sie die Lungen, wodurch die Athmung eingeschränkt und sogar unmöglich gemacht wird; zweitens können sie sich einklemmen und sie geben dann ein ausgeprägtes Bild des Ileus mit allen seinen Folgen.

Alle erwähnten Complicationen der Zwerchfellverletzungen haben entsprechende Therapie hervorgerufen, die sich besonders in den letzten Jahrzehnten dank den Fortschritten der Chirurgie entfaltet hat. Die Erörterung der Therapie der Nebenverletzungen würde die Grenzen unseres direkten Thema überschreiten, daher wollen wir nur die Therapie der Diaphragmaverletzungen selbst kurz erwähnen.

Viele Modificationen der operativen Behandlung wurden vorgeschlagen. Einzelne Verfasser rathen verschiedene, je nach dem Falle, der in ihre Behandlung geräth. So bemerkt z. B. Borsuk (im Falle No. 35), dass der Verschluss der linksseitigen Zwerchfellwunden von der Bauchhöhle aus namentlich nach vorheriger Rippenresection am leichtesten auszuführen sei. Dagegen empfehlen die italienischen Chirurgen den Zugang zu der Zwerchfellwunde von der Thoraxhöhle aus, sei es mittelst der Rippenresection allein, sei es mittelst der Thoraxlappenbildung.

Die letztere Methode wurde von Postemski im Jahre 1890 vorgeschlagen und von ihm in vielen Fällen mit gutem Erfolg ausgeführt. Die Methode selbst besteht in der Bildung eines Weichtheils- und Rippenlappens in der Gegend der Verletzung. Wenn die Wunde in der Gegend der untersten Intercostalräume gelegen ist, genügt eine Incision des darunter gelegenen Intercostalraumes. Wenn mehrere Rippen getrennt wurden, müssen sie durch Naht wieder verbunden werden; wenn nur eine oder zwei Rippen, genügt eine Naht der

Weichtheile. Der in genügender Grösse gebildete Lappen wird in die Höhe gehoben, damit man bequem an das Diaphragma gelangen könne. Sobald man aber eine Verletzung der intraabdominellen Organe aus einer in die Bauchhöhle erfolgten Blutung vermutet, ist selbstverständlich die Laparotomie indicirt, um die bedrohlichen Folgen der Verletzungen der Organe und der Gefasse zu verhüten.

Was die Prognose des operativen Eingriffes bei den zu betrachtenden Verletzungen anbelangt, so ist dieselbe zweifellos günstig. Der 30. Fall unserer Kasuistik ist der erste, worin das Thoraxöffnen und die Vernähung der Zwerchfellwunde ausgefuhrt worden war. Bei einem Blick auf die Tabelle finden wir von diesem 30. Fall an die überraschende Veränderung in den Bezeichnungen, und zwar kommt jetzt unter dem Titel «Ausgang» an die Stelle der Bezeichnung «Tod» die Bezeichnung «Heilung» zu stehen, nur einige Fälle ausgeschlossen. Zu den letzteren ausschliesslichen Fällen gehören auch unsere 2 Fälle (der II. und der III.). Exitus letalis erfolgt gewöhnlich in den Fällen dieser Kategorie entweder in Folge der profusen Blutung resp. acuten Anämie, oder in Folge der accidentellen Erkrankung, z. B. der Pleura und der Lungen.

Aber auch abgesehen von den Fällen, in welchen die Mitverletzungen und die bedrohlichen Symptome einen operativen Eingriff erfordern, ist derselbe auch in allen denjenigen Fallen indicirt, in welchen man die Diaphragmaverletzung nur vermutet, auch wenn es an bedrohlichen Erscheinungen fehlt, wegen der eventuell später auftretenden Prolapse. In solchen Fallen soll die Diagnose der Verletzung des Diaphragma auf den topographisch-anatomischen Verhältnissen des Diaphragma zu der Thoraxwand beruhen, da die physiologischen Symptome, wie wir es aus den vorhergehenden Auseinandersetzungen gesehen haben, unzuverlässig sind. Dabei gelten solche Momente, wie die Lage der äusseren Thoraxwunde (Intercostalraum, Rippe, Linie), ihre Grösse, ihr Verlauf, ferner die Richtung des Stichkanals, die Länge des eingedrungenen Theiles des stechenden Werkzeuges oder die Länge der in den Stichkanal eingeführten Sonde, endlich die approximative Ermittlung des Standes des Diaphragma in Bezug auf Gesundheitszustand des Patienten u. s. w. Was die Indication der Operation selbst anbetrifft, so wird dieselbe durch die alte Kasuistik der sogenannten Herniae diaphragmaticae vollständig gerechtfertigt.

Ich fühle es als meine Pflicht, am Schlusse dieser Arbeit Herrn Prof. Dr. med. *O. Hildebrand*, Direktor der Basler chirurgischen Klinik, meinen aufrichtigsten Dank auszusprechen, sowohl für die Ueberlassung der Krankheitsgeschichten aus dem Archiv der Basler chirurgischen Klinik, wie auch für die Durchsicht dieser Arbeit selbst.